

**МИНОБРНАУКИ РОССИИ**  
**Федеральное государственное бюджетное образовательное учреждение**  
**высшего образования**  
**«Майкопский государственный технологический университет»**

**Медицинский институт**

**Факультет послевузовского профессионального образования**

**УЧЕБНО-МЕТОДИЧЕСКОЕ ПОСОБИЕ**  
**по учебной дисциплине «Оториноларингология»,**  
**для обучающихся по программам подготовки кадров высшей**  
**квалификации**

**(Ординатура)**

**Майкоп 2020**

УДК 616.21 (07)

ББК56.8

У-91

Рецензент: доцент, кандидат медицинских наук **Болоков М.С.**

Составитель: доцент, кандидат медицинских наук **Романов П.А.**

Данное учебно-методическое пособие по дисциплине «Оториноларингология» содержит примеры тестовых заданий и ситуационные задачи для проведения контроля знаний.

## ВВЕДЕНИЕ

**Цель изучения дисциплины «Оториноларингология» для специальности 31.08.58 Оториноларингология** является подготовка квалифицированного специалиста, обладающего системой общекультурных и профессиональных компетенций, способного и готового для самостоятельной профессиональной деятельности в условиях первичной медико-санитарной помощи; освоение теоретических основ и практических навыков пластической хирургии, формирование у обучающихся врачебного поведения, мышления и умения, обеспечивающих решение профессиональных задач и применение им алгоритма врачебной деятельности по профилактике, диагностике и лечению взрослых и детей по специальности «Оториноларингология».

### **Задачи:**

1. Сформировать обширный и глубокий объем базовых, фундаментальных медицинских знаний, формирующих профессиональные компетенции врача общей практики, способного успешно решать свои профессиональные задачи.

2. Сформировать и совершенствовать профессиональную подготовку врача общей практики, обладающего клиническим мышлением, хорошо ориентирующегося в сложной патологии, имеющего углубленные знания смежных дисциплин.

3. Подготовить специалиста к самостоятельной профессиональной лечебно-диагностической деятельности, умеющего провести дифференциально-диагностический поиск, оказать в полном объеме медицинскую помощь, в том числе при ургентных состояниях, провести профилактические и реабилитационные мероприятия по сохранению жизни и здоровья во все возрастные периоды жизни пациентов, способного успешно решать свои профессиональные задачи.

4. Подготовить врача оториноларинголога, владеющего навыками и врачебными манипуляциями в соответствии с квалификационными требованиями и общеврачебными манипуляциями по оказанию скорой и неотложной помощи.

5. Сформировать и совершенствовать систему общих и специальных знаний, умений, позволяющих врачу общей практики свободно ориентироваться в вопросах организации и экономики здравоохранения, страховой медицины, медицинской психологии.

6. Освоить методы диагностики, дифференциальной диагностики основных заболеваний и освоение методов лечения больных;

7. Освоить методы формирования здорового образа жизни семьи, соблюдение личностного подхода, требования врачебной этики и медицинской деонтологии при проведении среди населения оздоровительных, профилактических, лечебно-диагностических мероприятий;

8. Овладеть техникой выполнения врачебных манипуляций в соответствии с программой;

9. Сформировать умения и навыки самостоятельной научно-исследовательской деятельности;

10. Изучить правовую базу деятельности врача и освоить нормы медицинской этики и деонтологии.

Дисциплина «Оториноларингология» входит в базовую часть Блока 1 учебного плана по подготовке врачей-ординаторов.

### **Компетенции обучающегося, формируемые в результате освоения дисциплины**

Врач-специалист должен обладать профессиональными компетенциями (ПК):  
*Профессиональные компетенции характеризуются:*

*Универсальные компетенции характеризуются:*

- готовностью к абстрактному мышлению, анализу, синтезу (УК-1);
- готовностью к управлению коллективом, толерантно воспринимать социальные, этнические, конфессиональные и культурные различия (УК-2);
- готовностью к участию в педагогической деятельности по программам среднего и высшего медицинского образования или среднего и высшего фармацевтического образования, а также по дополнительным профессиональным программам для лиц, имеющих среднее профессиональное или высшее образование в порядке, установленном федеральным органом исполнительной власти, осуществляющим функции по выработке государственной политики и нормативно-правовому регулированию в сфере здравоохранения (УК-3)

Выпускник, освоивший программу ординатуры, должен обладать профессиональными компетенциями:

профилактическая деятельность:

- готовность к осуществлению комплекса мероприятий, направленных на сохранение и укрепление здоровья и включающих в себя формирование здорового образа жизни, предупреждение возникновения и (или) распространения заболеваний, их раннюю диагностику, выявление причин и условий их возникновения и развития, а также направленных на устранение вредного влияния на здоровье человека факторов среды его обитания (ПК-1);
- готовность к проведению профилактических медицинских осмотров, диспансеризации и осуществлению диспансерного наблюдения за здоровыми и хроническими больными (ПК-2);
- готовность к применению социально-гигиенических методик сбора и медико-статистического анализа информации о показателях здоровья взрослых и подростков (ПК-4);

диагностическая деятельность:

- готовность к определению у пациентов патологических состояний, симптомов, синдромов заболеваний, нозологических форм в соответствии с Международной статистической классификацией болезней и проблем, связанных со здоровьем (ПК-5);

лечебная деятельность:

- готовность к ведению и лечению пациентов, нуждающихся в оказании оториноларингологической медицинской помощи (ПК-6);

реабилитационная деятельность:

- готовность к применению природных лечебных факторов, лекарственной, немедикаментозной терапии и других методов у пациентов, нуждающихся в медицинской реабилитации и санаторно-курортном лечении (ПК-8);

психолого-педагогическая деятельность:

- готовность к формированию у населения, пациентов и членов их семей мотивации, направленной на сохранение и укрепление своего здоровья и здоровья окружающих (ПК-9);

организационно-управленческая деятельность:

- готовность к применению основных принципов организации и управления в сфере охраны здоровья граждан, в медицинских организациях и их структурных подразделениях (ПК-10);
- готовность к участию в оценке качества оказания медицинской помощи с использованием основных медико-статистических показателей (ПК-11);

В результате изучения дисциплины обучающиеся **должны знать:**

- основы социальной гигиены и организации оториноларингологической помощи населению;
- принципы врачебной этики и деонтологии;
- основы законодательства и директивные документы, определяющие деятельность органов и учреждений здравоохранения;
- деятельность учреждений здравоохранения в условиях страховой медицины;
- организационную работу скорой и неотложной помощи;
- правовые основы деятельности врача оториноларинголога;
- юридические аспекты предоставления платных медицинских услуг населению;
- основные вопросы экономики в здравоохранении;
- организацию, проведение диспансеризации оториноларингологических больных, анализ ее эффективности;
- особенности санэпидрежима в отделениях оториноларингологического стационара, поликлиники;
- показания к госпитализации ЛОР больных;
- основы топографической анатомии областей тела и, в первую очередь, головы, шеи, пищевода;
- основные вопросы нормальной и патологической физиологии ЛОР - органов у здоровых и больных людей;
- основы применения эндоскопии и рентгенодиагностики для обследования и лечения оториноларингологических больных, роль и назначение биопсии в оториноларингологии;
- причины возникновения патологических процессов в организме, механизмы их развития и клинические проявления;
- вопросы клиники, диагностики и лечения воспалительных заболеваний уха;
- внечерепные и внутричерепные осложнения при острых и хронических заболеваниях уха;
- клинику, диагностику и лечение воспалительных заболеваний носа и околоносовых пазух;
- клинику, диагностику и лечение воспалительных заболеваний глотки;
- клинику, диагностику и лечение воспалительных заболеваний гортани и трахеи;
- особенности воспалительных заболеваний ЛОР - органов у детей;
- влияние производственных факторов на состояние ЛОР - органов;
- этиологию опухолей, морфологические проявления предопухолевых процессов,
- морфологическую классификацию опухолей, механизмы канцерогенеза на уровне клетки, органа, организма;
- клиническую симптоматику доброкачественных и злокачественных опухолей ЛОР- органов, их клинику, принципы лечения и профилактики;
- клиническую симптоматику, диагностику предраковых заболеваний;
- вопросы травмы и повреждений ЛОР - органов и оказания неотложной помощи;
- принципы, приемы и методы обезбоживания в оториноларингологии, основы интенсивной терапии и реанимации у больных с ЛОР патологией;
- особенности фармакологического действия анестетиков местного обезбоживания и препаратов для общего обезбоживания;
- вопросы пластической и восстановительной хирургии ЛОР - органов при их аномалии развития и приобретенных дефектах и деформациях;
- вопросы аудиологии и сурдологии;

- клинику, диагностику, дифференциальную диагностику различных форм поражения органа слуха, осложнения;
- принципы рентгенологического исследования ЛОР - органов и их информативность;
- вопросы реабилитации слуха у взрослых и детей;
- основы слухопротезирования у детей и взрослых;
- особенности исследования слуха у детей;
- общие вопросы фонологии;
- заболевания голосового аппарата;
- физио- и аэрозоль терапию в фонологии;
- принципы действия и методики физиотерапевтических воздействий, применяемых в медицине;
- общие вопросы отоневрологии;
- частные вопросы отоневрологии;
- профессиональные заболевания уха (химические травмы, шумовую и шумовибрационную травму, сенсоневральную тугоухость, лабиринтопатию);
- профессиональные заболевания верхних дыхательных путей и уха (острые и хронические токсические поражения, аллергические заболевания от загазованности и запыленности);
- производственный травматизм ЛОР - органов;
- экспертизу трудоспособности при производственной травме ЛОР - органов;
- вопросы временной и стойкой нетрудоспособности, врачебно-трудовой экспертизы в оториноларингологии;
- принципы диспансеризации взрослых и детей с заболеваниями ЛОР - органов и хроническими заболеваниями.

**уметь:**

- получать информацию о заболевании, выявлять общие и специфические признаки заболевания, особенно в случаях, требующих неотложной помощи или интенсивной терапии;
- проводить полное оториноларингологическое обследование у взрослых и детей, выявлять общие и специфические признаки заболевания;
- оценивать тяжесть состояния, принимать необходимые меры для выведения больного из этого состояния, определять объем и последовательность реанимационных мероприятий, оказывать необходимую срочную первую помощь;
- определять необходимость специальных методов исследования (лабораторных, рентгенологических, функциональных и др.), уметь интерпретировать их результаты;
- трактовать результаты лабораторных и инструментальных методов исследования: - интерпретировать рентгенологические снимки и томограммы (обзорные, контрастные) черепа в 2 проекциях, носа, придаточных пазух, носоглотки, гортани, височных костей (по Шюллеру, Майеру, Стенверсу);
- интерпретировать данные компьютерной томографии черепа, структур мозга, височных костей, придаточных пазух, носоглотки, гортани, шеи;
- исследования функции носового дыхания, функции мерцательного эпителия;
- акуметрии, тональной пороговой и надпороговой, речевой аудиометрии, компьютерной аудиометрии;
- исследования обонятельной, вкусовой функций;
- исследования вестибулярной функции (калорическая, вращательная, прессорная пробы);
- исследования дыхательной и голосовой функций гортани;
- исследования проходимости слуховой трубы;

- импедансометрии;
- проводить полное обследование у больных с внутричерепными и внечерепными осложнениями при острых и хронических заболеваниях уха, определять лечебную тактику;
- проводить полное обследование у больных с внутриглазничными и внутричерепными осложнениями при острых и хронических заболеваниях носа и околоносовых пазух, определять лечебную тактику;
- проводить дифференциальную диагностику воспалительных, опухолевых и предопухолевых заболеваний ЛОР - органов, обосновывать клинический диагноз, план ведения больного, показания и противопоказания к операции;
- установить диагноз и провести необходимое лечение при воспалительных заболеваниях уха;
- установить диагноз и проводить необходимое лечение при воспалительных заболеваниях носа и околоносовых пазух;
- установить диагноз и проводить необходимое лечение при воспалительных заболеваниях глотки;
- установить диагноз и проводить необходимое лечение при воспалительных заболеваниях гортани, трахеи и пищевода;
- установить диагноз и провести необходимое лечение при инфекционных гранулемах (сифилис, склерома, туберкулез);
- установить диагноз и проводить необходимое лечение при опухолях ЛОР - органов;
- оказывать неотложную помощь при травмах уха, носа, глотки, гортани, трахеи и пищевода (травматические повреждения, ожоги, инородные тела, стенозы гортани);
- обосновывать методику обезболивания при различных ЛОР заболеваниях;
- избрать препарат и способ его применения для местного обезболивания;
- обосновывать наиболее целесообразный план операции при данной патологии и выполнять ее в необходимом объеме;
- разрабатывать схему послеоперационного ведения больного и профилактику послеоперационных осложнений;
- оказывать необходимую помощь при следующих состояниях (анафилактический шок, острой кровопотере, острой сердечной и дыхательной недостаточности, острых интоксикациях);
- выбирать адекватный метод физиотерапии;
- оценивать эффективность проведенного курса физиотерапии;
- выявлять детей с заболеваниями и пороками ЛОР - органов;
- проводить диспансеризацию населения и оценить ее эффективность;
- проводить санитарно-просветительную работу и оформлять необходимую медицинскую документацию; - применять статистические методы в здравоохранении;
- составить отчет о своей работе, дать ее анализ.

**Владеть:**

- комплексом методов стандартного оториноларингологического обследования (передняя и задняя риноскопия, фарингоскопия, ларингоскопия, отоскопия, отоскопия под микроскопом, ольфактометрия, стробоскопия, ларингостробоскопия);
- комплексом методов специфического обследования (эндоскопия и микроскопия ЛОР - органов);
- основными принципами лечения воспалительных заболеваний уха;
- основными принципами лечения воспалительных заболеваний носа и околоносовых пазух;

- основными принципами лечения воспалительных заболеваний глотки, гортани и трахеи;
- основными принципами лечения травматических повреждений ЛОР - органов и их аномалий;
- основными принципами лечения доброкачественных и злокачественных опухолей ЛОР - органов;
- основными методами аудиологического обследования больных;
- методами различного введения лекарственных средств;
- основами компьютерной грамоты и компьютеризации в здравоохранении;
- общеврачебными навыками и манипуляциями.



# 1. КЛИНИЧЕСКАЯ АНАТОМИЯ, ФИЗИОЛОГИЯ, МЕТОДЫ ИССЛЕДОВАНИЯ И ЗАБОЛЕВАНИЯ НОСА И ОКОЛОНОСОВЫХ ПАЗУХ

## Ситуационные задачи

### Заболевания носа

1. После острого насморка у больного появились отёк, гиперемия и болезненность кожи носа, больше слева. Боль иррадирует в зубы, висок и область левой орбиты. Температура тела повысилась до 38°C, появилось ощущение познобливания. Объективно: ограниченный отёк и инфильтрация кожи ярко красного цвета с гнойничком в центре на крыле носа слева. Диагноз? Определите тактику лечения. Какие дополнительные методы исследования необходимо применить для уточнения этиологии заболевания?

2. У больного 36 лет, через сутки после того, как он выдавил гнойный стержень фурункула на крыле носа слева, общее состояние ухудшилось. Появились сильный озноб, обильное потоотделение, гектическая температура тела (колебания до 3 градусов в течение дня), сильная головная боль. Местно в окружности крыла носа, где находится фурункул, появились отёк и инфильтрация мягких тканей, распространяющиеся на область щеки и губы слева. Поставьте диагноз и определите форму осложнения.

3. Молодой человек 28 лет, «на ходу» перенёс фурункул носогубной области справа. Спустя две недели, на фоне переохлаждения повысилась температура тела до 38,7°C и появился озноб. Лечился самостоятельно жаропонижающими препаратами. Однако состояние больного не улучшалось, нарастала головная боль, а через 2 дня появился быстро нарастающий отёк век, боль в правом глазу, а затем и выпячивание глаза. При разведении век глазное яблоко неподвижно, определяется хемоз конъюнктивы. Еще через сутки появился отёк век левого глаза. Поставьте диагноз, определите форму осложнения, его патогенез.

4. Больная 27 лет, жалуется на ощущение заложенности носа, водянистые выделения из носа, чихание, слезотечение, першение в глотке, повышение температуры тела до 37,3°C. Эти симптомы появились после переохлаждения 3 дня назад. При осмотре: кожный покров наружного носа в области крыльев слегка гиперемирован. Кожа лица и туловища обычной окраски, слегка влажная. Пульс – 82 уд./мин, голос с гнусавым оттенком. Слизистая оболочка носа гиперемирована, инфильтрирована, в общих носовых ходах значительное количество слизистого экссудата. Пальпация и перкуссия лицевых стенок околоносовых пазух безболезненна. Носовое дыхание затруднено, обоняние снижено. Поставьте диагноз, определите стадию заболевания. Изложите основные

принципы лечения. Нужно ли в данном случае применять сосудосуживающие препараты? Если да, то какое место сосудосуживающая терапия занимает среди остальных способов лечения?

5. Пятимесячный ребёнок после переохлаждения стал беспокойным во время кормления грудью – после 1-2 сосательных движений бросал грудь, затем опять начинал сосать. В чём причина? Какими средствами можно нормализовать акт сосания?

6. Больная 35 лет, жалуется на заложенность носа, затруднение носового дыхания, прозрачные обильные выделения из носа, нарушение обоняния, приступы чихания и слезотечения. Перечисленные симптомы беспокоят больную, начиная с конца июля, до первых заморозков. После первых морозов симптомы постепенно уменьшаются и исчезают. Последние два года больная, по совету ЛОР врача, уходила в отпуск в августе и уезжала из Ростова на Черноморское побережье. Во время отдыха носовое дыхание оставалось свободным, остальные симптомы были выражены незначительно. При передней риноскопии слизистая оболочка носа бледная, отёчная, в общих носовых ходах определяется прозрачный серозный экссудат. Средние носовые ходы сужены, свободны. Пальпация лицевых стенок околоносовых пазух безболезненна. Остальные ЛОР органы не изменены. Поставьте предварительный диагноз. Какие дополнительные методы исследования необходимо применить для его уточнения.

7. В ЛОР кабинет поликлиники обратилась больная с жалобами на приступообразно возникающую заложенность носа, сопровождающуюся чиханием и обильными водянистыми выделениями. Из анамнеза удалось выяснить, что проявления заболевания возникли 3 года назад, приступы становятся всё более частыми, протекают бурно, сопровождаются зудом в полости носа, слезотечением, крапивницей. При передней риноскопии слизистая оболочка полости носа резко отёчна, белой, как бы мраморной окраски. Анемизация слизистой оболочки не уменьшает отёк. При исследовании периферической крови – выраженная эозинофилия. При микроскопии отделяемого из носа также обнаруживаются эозинофилы. Поставьте диагноз, обоснуйте его. Определите дополнительные способы исследования, необходимые для подтверждения диагноза.

8. Больная 32 лет, жалуется на постоянное затруднение носового дыхания, периодические прозрачные выделения из обеих половин носа, расстройство обоняния. Перечисленные симптомы особенно усилились за последние 2 года в течение работы больной в цеху металлургического завода. Объективно: слизистая оболочка носа отёчна, неравномерно окрашена – на её поверхности местами сизые, местами – белые пятна. Окраска слизистой оболочки меняется при направлении на неё концентрированного пучка света лобного рефлектора. Нижние носовые раковины выглядят увеличенными, общие

носовые ходы сужены. После анемизации раковины заметно уменьшаются в размерах. Пальпация лицевых стенок околоносовых пазух безболезненна. Остальные ЛОР органы не изменены. Поставьте диагноз, определите его основные опорные признаки. Перечислите названия симптомов, описанные в задаче. Назначьте лечение.

9. Больная 40 лет, жалуется на постоянное затруднение носового дыхания. Этот симптом особенно сильно выражен в тёплом помещении. На холодном воздухе носовое дыхание почти полностью восстанавливается. Из анамнеза выяснено, что 2 года назад больная перенесла острый риносинусит. Одним из элементов лечения было вливание в нос нафтизина. Через 10 дней после начала лечения больная выздоровела, однако уже не смогла отказаться от нафтизина. В настоящее время флакона нафтизина хватает на 2-3 дня. При передней риноскопии слизистая оболочка носа отёчна, с багрово-синюшным оттенком, нижние носовые раковины увеличены в размерах, после анемизации хорошо сокращаются. Экссудата в полости носа нет. Средние носовые ходы сужены, открыты, без содержимого. Пальпация лицевых стенок околоносовых пазух безболезненна. Остальные ЛОР органы не изменены. Диагноз? Назначьте лечение.

10. Больной 47 лет, жалуется на нарушение носового дыхания, в большей степени справа, тяжесть в области лба, снижение обоняния. Перечисленные симптомы появились 1,5-2 года назад. Вначале заложенность носа беспокоила периодически, затем усилилась и стала постоянной. Применявшиеся сосудосуживающие капли ранее оказывали положительный эффект, но в последнее время перестали действовать. При передней риноскопии в правой половине носа в среднем и нижнем носовых ходах определяются множественные образования серовато-белого цвета, напоминающие гроздь винограда, на фоне розовой окраски слизистой оболочки перегородки носа и нижних носовых раковин. Левая половина полости носа заполнена меньшим количеством подобных образований разной величины, располагающихся в среднем носовом ходе. Носовое дыхание справа отсутствует, слева ослаблено. Со стороны других ЛОР органов определяется лёгкое втяжение барабанных перепонки с обеих сторон. ШР – 5 метров с обеих сторон. Определите диагноз и тактику лечения больного.

11. Больной 40 лет, жалуется на постоянное нарушение носового дыхания. Считает себя больным в течение 4 лет, когда после перенесенных нескольких острых ринитов, носовое дыхание осталось нарушенным. В последующем присоединились расстройство обоняния и густые скудные выделения из носа. Периодически, после переохлаждения, возникают обострения заболевания, во время которых носовое дыхание полностью блокируется, количество слизистых выделений значительно увеличивается. В настоящее время, по мнению больного, обострения нет. При передней риноскопии определяются

отёк и умеренная инфильтрация слизистой оболочки носа, её гиперемия. Общие носовые ходы сужены за счёт увеличения в объёме средних и, особенно, нижних носовых раковин. После анемизации объём носовых раковин уменьшается на 20-30%. Остальные ЛОР органы без изменений. Поставьте диагноз, определите тактику лечения.

12. Больной 40 лет, жалуется на постоянное нарушение носового дыхания. Считает себя больным в течение 4 лет, когда после перенесенных нескольких острых ринитов, носовое дыхание осталось нарушенным. В последующем присоединились расстройство обоняния и густые скудные выделения из носа. Периодически, после переохлаждения, возникают обострения заболевания, во время которых носовое дыхание полностью блокируется, количество слизистых выделений значительно увеличивается. В настоящее время, по мнению больного, обострения нет. При передней риноскопии определяются отёк и умеренная инфильтрация слизистой оболочки носа, её гиперемия. Общие носовые ходы сужены за счёт увеличения в объёме средних и, особенно, нижних носовых раковин, после анемизации слизистая оболочка бледнеет, но практически не сокращается. При зондировании ватником нижней носовой раковины определяется плотная эластичная консистенция тканей. Как изменится диагноз и план лечения?

13. Больной 37 лет, жалуется на нарастающее затруднение носового дыхания в течение последних 2-х лет. Начало заболевания связывает с острым насморком. Сосудосуживающие капли в последнее время стали неэффективны. При передней риноскопии определяется умеренное увеличение объёма нижних носовых раковин за счёт инфильтрации слизистой оболочки. Общие и средние носовые ходы сужены. Экссудата в полости носа нет.

При задней риноскопии определяется изменение задних концов нижних носовых раковин – они бледно-синюшного цвета, заполняют большую часть хоан, слизистая оболочка имеет вид тутовой ягоды (или ягоды малины). Определите диагноз и тактику лечения.

14. Больной 45 лет, шахтёр по профессии, жалуется на сухость в носу, густые скудные выделения из носа, быстро высыхающие в корки, резкое снижение чувствительности к запахам. Кроме того, больного беспокоят частые простудные заболевания, особенно после пребывания на холодном воздухе (без общего переохлаждения). При передней риноскопии слизистая оболочка носа истончена, светлорозового цвета, сухая. На нижних носовых раковинах и перегородке носа несколько сухих корок. На дне полости носа небольшое количество густого слизисто-гнойного экссудата жёлто-коричневого цвета. Носовые раковины уменьшены в размерах, средние носовые ходы расширены. При орофарингоскопии аналогичные изменения определяются на

задней стенке глотки – слизистая оболочка сухая, производит впечатление покрытой лаком. Остальные ЛОР органы не изменены. Поставьте диагноз, определите основные направления лечения. Назовите возможные причины снижения обоняния.

15. Больная 27 лет, жалуется на ощущение сухости в носу, образование в полости носа сухих корок с неприятным запахом, которые часто нарушают носовое дыхание, снижение обоняния. При передней риноскопии слизистая оболочка полости носа сухая, истончённая. Носовые раковины уменьшены в размерах, носовые ходы широкие. В полости носа определяются сухие зелёные корки с примесью зловонного гнойного отделяемого. Слизистая оболочка задней стенки глотки также истончена, выглядит покрытой лаком. Запах из носа больная не ощущает, в то время как окружающие отмечают его, как крайне неприятный. Поставьте диагноз, определите основные направления лечения.

16. К ЛОР врачу обратился больной с жалобами на резко выраженное постоянное затруднение носового дыхания справа. Из анамнеза удалось выяснить, что 3 года назад была травма носа, за медицинской помощью не обращался. Объективно: деформации наружного носа нет. При передней риноскопии перегородка носа S-образно искривлена, отклонена вправо и соприкасается с нижней носовой раковиной, отчего общий носовой ход полностью закрыт. Слева нижняя носовая раковина отёчна, розовой окраски, носовые ходы свободны. Остальные ЛОР органы без патологических изменений. Поставьте диагноз и назначьте лечение.

### **Заболевания околоносовых пазух.**

1. Девочка 8 лет, на другой день после сосания ледяной сосульки почувствовала затруднение носового дыхания, слизисто-гнойные выделения из носа, распирающую боль в области корня носа и щёчных ямок. Температура тела повысилась до 38,7°C, педиатр рекомендовал консультацию оториноларинголога, который после передней и задней риноскопии повёл ребёнка в тёмную комнату, где провёл диафаноскопию. После этого родителям было предложено провести пункцию пазухи, от которой они категорически отказались. Врач провёл анемизацию слизистой оболочки носа и ещё раз осмотрел ребёнка. Поставьте диагноз, определите патогенез заболевания, его связь с сосанием ледяной сосульки. Прокомментируйте действия оториноларинголога и определите основные направления лечения.

2. Женщина 22 лет, обратилась к районному оториноларингологу по поводу боли в левой половине головы и гнойных выделений из левой половины носа. В анамнезе – беременность 10 недель. За неделю до обращения больной был удалён четвёртый зуб

верхней челюсти с той же стороны. Рана на месте удалённого зуба сохраняет элементы воспаления. При передней риноскопии определяется гиперемия и инфильтрация слизистой оболочки носа, больше слева. Перегородка носа резко искривлена влево. Над верхней гранью искривления определяется густой гнойный экссудат. При пальпации определяется боль в области верхне-медиального угла орбиты и щёчной ямки. Дополнительное исследование выявило признаки левостороннего гемисинусита. Определите патогенез заболевания и предрасполагающие факторы. Какие дополнительные методы исследования показаны в данном случае. Какие антибактериальные препараты можно применить у данной больной?

3. Беременная женщина 25 лет (беременность 15 недель), госпитализирована в ЛОР стационар по поводу обострения правостороннего хронического максиллярного синусита. Какой способ дренирования челюстной пазухи лучше применить, учитывая необходимость ежедневного 2-3 кратного промывания пазухи. Связано ли обострение хронического синусита с беременностью?

4. Больная жалуется на головную боль в области затылка, усиливающуюся в ночное время, снижение обоняния, обильное слизисто-гнойное отделяемое из носа и носоглотки, повышение температуры тела до 37,8°C, быструю утомляемость. При передней риноскопии в области обонятельной щели определяется гнойный экссудат. Слизистая оболочка носа умеренно отёчна. Средние носовые ходы сужены, свободны. При задней риноскопии в своде носоглотки также определяется скудный слизисто-гнойный экссудат. При орофарингоскопии слизистая оболочка задней стенки глотки истончена, сухая, покрыта отделяемым, насыщающим в корки. На рентгенограмме околоносовых пазух в задней аксиальной проекции определяется равномерное снижение прозрачности клиновидных пазух. Поставьте диагноз, назначьте лечение.

5. Больной 43 лет, находился в ЛОР клинике по поводу левостороннего гнойного гемисинусита в течение двух недель. В комплексное лечение входило постоянное дренирование верхнечелюстной пазухи и перемещение лекарственных веществ в околоносовые пазухи. После проведённого лечения состояние больного значительно улучшилось, однако его продолжает беспокоить боль в затылке, усиливающаяся к утру. Боль стихала после отсмаркивания значительного количества слизисто-гнойного экссудата, преимущественно, в утренние часы. В момент осмотра при передней риноскопии слизистая оболочка носа нормальной окраски. Средний и верхний носовые ходы свободны. При задней риноскопии определяются гипертрофия заднего конца средней носовой раковины справа и отёчно-гипертрофический вомерит (отёк и инфильтрация слизистой оболочки сошника). Предполагаемый диагноз. Какие

дополнительные способы исследования нужно применить для его уточнения. Какая рентгенологическая укладка применяется при описанной патологии?

6. Больная 17 лет, обратилась к ЛОР врачу по направлению офтальмолога и невропатолога. В течение года у неё резко ухудшилось зрение, стали беспокоить головные боли в затылочной области. Невропатолог обратил внимание на то, что головная боль усиливается к утру, ослабевает или вовсе исчезает после вливания в нос сосудосуживающих капель и высмаркивания. При передней риноскопии перегородка носа искривлена в обе стороны в задних отделах. Слизистая оболочка носа не изменена, средние носовые ходы открыты, свободны. Экссудата в полости носа нет. При задней риноскопии слизистая оболочка носоглотки умеренно гиперемирована и отёчна. В своде носоглотки определяется скудный слизисто-гнойный экссудат. На рентгенограмме околоносовых пазух в задней аксиальной проекции определяется неравномерное снижение прозрачности клиновидных пазух. Больной проведено лечение, после которого головная боль исчезла, зрение не улучшилось, но стабилизировалось. Каков диагноз? Обоснуйте связь описанных риноскопических и рентгенологических изменений с нарушением зрения и головной болью. Какое лечение было проведено больной?

7. Больной 43 лет, жалуется на нарушение носового дыхания, гнойный насморк слева. В анамнезе ОРВИ, после лечения которого остались - нарушение носового дыхания, больше слева, выделения из левой половины носа слизисто-гнойного, а, затем и гнойного характера. Пальпация и перкуссия лицевых стенок околоносовых пазух безболезненны. Слизистая оболочка левой половины носа гиперемирована, инфильтрирована. В среднем отделе среднего носового хода определяется полоска гнойного экссудата. Поставьте предварительный диагноз, назначьте дополнительное обследование для его уточнения. В клинической картине отсутствует один из основных симптомов заболевания. Почему? Определите основные принципы лечения.

8. Девочка 15 лет, жалуется на спонтанную боль в области левой щеки, усиливающуюся при пальпации щёчной ямки. Заболела неделю назад, когда после ОРВИ появились слизистые, потом – слизисто-гнойные выделения из левой половины носа. Лечилась вливанием в нос нафтизина и тепловыми процедурами. Выделения из носа прекратились, но появилась спонтанная боль в левой щеке. При передней риноскопии: слизистая оболочка полости носа гиперемирована, инфильтрирована, отёчна, больше слева. Средний носовой ход слева закрыт. Экссудата в полости носа нет. Справа средний носовой ход сужен, открыт, свободен от экссудата. Поставьте предварительный диагноз, определите план обследования и лечения больной.

9. У больного 27 лет, имеется рентгенологически подтверждённый максиллярный синусит с блоком соустья пазухи - локальная головная боль в области левой щёчной ямки, скудный гнойный экссудат в среднем носовом ходе. При пункции челюстной пазухи из иглы под давлением поступает гнойный экссудат. При попытке промывания пазухи локальная головная боль усиливается, промывная жидкость через нос не поступает. Назовите варианты тактики в подобной ситуации.

10. Ребёнок 8 лет, часто болеет простудными заболеваниями. Между заболеваниями отмечается нарушение носового дыхания, больше в ночное время. За последние 3 месяца дважды перенёс максиллярный синусит. В настоящее время беспокоят обильные слизисто-гнойные выделения из обеих половин носа, пальпация лицевых стенок челюстных пазух умеренно болезненна. При передней риноскопии слизистая оболочка носа гиперемирована с синюшным оттенком, отёчна. Средние носовые ходы с обеих сторон сужены. В их просвете, а также в общих носовых ходах значительное количество слизисто-гнойного экссудата. При орофарингоскопии по задней стенке глотки «фартуком» стекает слизистогнойный экссудат. Ваши предположения о причинах рецидивирования синусита. Какие дополнительные способы исследования можно применить для уточнения патогенеза заболевания. Предложите тактику лечения.

11. Мужчину 42 лет, беспокоят выделения из правой половины носа гнойного характера. В последние несколько дней выделения приобрели неприятный запах. При передней риноскопии слизистая оболочка носа незначительно гиперемирована, слегка отёчна. Средний носовой ход справа открыт, в его просвете определяется гнойный экссудат. На рентгенограмме околоносовых пазух выявлено гомогенное затемнение правой челюстной пазухи. Кроме того, на рентгенограмме видно смещение металлического протеза 4 зуба верхней челюсти справа в область челюстной пазухи. После местной аппликационной анестезии и анемизации проведена пункция левой челюстной пазухи. Пазуха промыта раствором фурациллина, в промывной жидкости определяется значительное количество жидкого гнойного экссудата с неприятным запахом. Выскажите предположения о диагнозе. Определите патогенез заболевания и наиболее вероятный характер микрофлоры. Предложите тактику лечения.

12. Больной жалуется на спонтанную боль в левой половине лба и щеки, тяжесть в голове, гнойный насморк с выделениями преимущественно из левой половины носа. Заболел на фоне респираторного заболевания неделю назад. При передней риноскопии определяются гиперемия и инфильтрация слизистой оболочки носа, больше слева, гнойный экссудат по всему левому среднему носовому ходу. При пальпации наблюдается усиление спонтанной боли в области щечной ямки и надбровной области слева. В общем



анализе крови умеренный лейкоцитоз со сдвигом лейкоцитарной формулы влево, ускорение СОЭ. Поставьте клинический диагноз. Перечислите дополнительные способы исследования, которые могут его подтвердить. Определите основные направления лечения.

13. Больной 15 лет, жалуется на сильную спонтанную боль в области лба справа, заложенность носа, гнойные выделения из правой половины носа, повышение температуры тела до 37,8°C. Все симптомы появились 4 дня назад после перенесённого гриппа. Пальпация правой лобной области резко болезненна. При попытке перкуссии этой области больной непроизвольно дёргается, отмечая резкое усиление боли. При передней риноскопии отмечается асимметрия слизистой оболочки носа – резкая гиперемия и инфильтрация справа, при почти нормальной слизистой оболочке слева. Отмечается также локальное усиление гиперемии, инфильтрации и отёка в области переднего конца средней носовой раковины справа. Правый средний носовой ход закрыт. В переднем его отделе, а также в общем носовом ходе определяется сливкообразный гнойный экссудат. Пальпация и перкуссия в области щёчных ямок безболезненна. На рентгенограмме околоносовых пазух в полуаксиальной проекции определяется горизонтальный уровень жидкости в области правой лобной пазухи, утолщение слизистой оболочки в области правой челюстной пазухи. Поставьте диагноз. Определите варианты тактики лечения больного.

14. Больной жалуется на частые насморки, с большей интенсивностью справа. Насморк сопровождается головной болью, расстройством общего состояния, повышением температуры тела. Постоянно плохо дышит правой половиной носа. Считает себя больным в течение 4 лет. При передней риноскопии слизистая оболочка носа с обеих сторон умеренно гиперемирована, инфильтрирована. Правая половина носа заполнена округлыми образованиями серовато-розового цвета, исходящими в виде грозди винограда из среднего и верхнего носовых ходов. При пальпации определяется незначительная болезненность лицевой стенки правой челюстной пазухи. Носовое дыхание резко нарушено. Со стороны других ЛОР органов изменений не выявлено. Поставьте клинический диагноз. Перечислите дополнительные способы исследования, которые могут подтвердить его. Определите основные варианты тактики лечения.

15. Больной жалуется на затруднение носового дыхания, слизисто-гнойные выделения из обеих половин носа, давящую боль в области корня носа и внутренних краёв глазниц, повышение температуры тела, общее недомогание. Начало заболевания связывает с переохлаждением; болен в течение 5 дней. При передней риноскопии: слизистая оболочка обеих половин носа гиперемирована, отёчна. Средние носовые ходы

сужены, в их просвете на всём протяжении определяется гнойный экссудат. На рентгенограмме околоносовых пазух в полуаксиальной проекции определяется снижение прозрачности решётчатых пазух с обеих сторон. Поставьте диагноз, назначьте лечение.

16. Больная 46 лет, жалуется на головную боль в области лба, тяжесть в голове, гнойные выделения из левой половины носа, нарушение носового дыхания, повышение температуры тела до 37,5°C. Впервые эти симптомы возникли 6 лет назад после перенесённого на ногах острого респираторного заболевания. Лечилась амбулаторно по поводу синусита. С тех пор заболевание повторяется ежегодно в холодное время года. При передней риноскопии слизистая оболочка носа умеренно гиперемирована, инфильтрирована, нижние носовые раковины увеличены, больше слева. Перегородка носа S-образно искривлена. Верхняя часть искривления расположена на уровне левой средней носовой раковины, смещает её латерально. Средний носовой ход слева резко сужен, в его просвете определяется скудный гнойный экссудат. Пальпация и перкуссия лицевых стенок околоносовых пазух передней группы слева умеренно болезненна. Носовое дыхание нарушено с обеих сторон. На рентгенограмме околоносовых пазух в полуаксиальной проекции определяется снижение прозрачности пазух передней группы слева. Поставьте диагноз, определите патогенез заболевания, определите тактику лечения.

17. Больной 31 года, жалуется на насморк с густыми гнойными выделениями из левой половины носа, затруднение носового дыхания, спонтанную боль и тяжесть в левой половине лба, повышение температуры тела до 37,8°C. Считает, что заболел 3 года назад, когда после перенесённого гриппа появился затяжной насморк с густыми гнойными выделениями, головная боль. Лечился самостоятельно сосудосуживающими каплями в нос и таблетированными антибиотиками. С тех пор после переохлаждения ежегодно возникает обострение заболевания. Последнее обострение продолжается в течение недели. При передней риноскопии слизистая оболочка носа гиперемирована, инфильтрирована, умеренно отёчна, больше слева. В среднем носовом ходе слева определяется гнойный экссудат и небольшие полипы. Пальпация и перкуссия лицевой стенки левой лобной пазухи умеренно болезненна. На рентгенограмме околоносовых пазух в полуаксиальной проекции определяется интенсивное затемнение левой лобной пазухи с горизонтальным уровнем жидкости и умеренное снижение прозрачности левой челюстной пазухи. Поставьте диагноз и определите основные направления лечения.

18. К ЛОР врачу поликлиники обратился больной с жалобами на неприятное чувство давления и тяжести в области щёчной ямки справа, периодически возникающую головную боль с иррадиацией в теменную область и верхнюю челюсть. Болен в течение 5 лет. За это время неоднократно появлялись обильные выделения из правой половины

носа, которые прекращались также внезапно, как и возникали. После прекращения выделений головные боли исчезали. Однако по прошествии 2-3 недель вновь начинала усиливаться головная боль. Риноскопически изменений со стороны полости носа не обнаружено. На рентгенограмме околоносовых пазух в полуаксиальной проекции в нижних отделах правой челюстной пазухи определяется полукруглая тень с ровными краями. Границы костных стенок чёткие. Во время пункции пазухи в шприце получена янтарная опалесцирующая жидкость. Поставьте диагноз. Какие дополнительные способы исследования могут его уточнить? Определите тактику лечения.

19. Больной 18 лет, жалуется на сильную спонтанную головную боль в левой лобной области, заложенность носа, нарушение носового дыхания. Заболел 5 дней назад, когда появился насморк, поднялась температура. При детальном выяснении анамнеза удалось узнать, что периодически возникающий насморк и головная боль в лобной области беспокоят в течение года. Эти симптомы появлялись после переохлаждения и успешно лечились каплями в нос и таблетками антибиотиков. К врачу не обращался ни разу. Лечился самостоятельно вливанием в нос нафтизина и жаропонижающими препаратами. Однако через 3 дня после начала заболевания головная боль стала нестерпимой, а количество выделений из носа резко уменьшилось. Пальпация и перкуссия левой лобной области практически невозможны, так как даже прикосновение к коже приводит к резкому усилению боли. При внешнем осмотре определяется небольшой отёк кожи левой лобной области. При передней риноскопии слизистая оболочка носа гиперемирована, отёчна, больше слева. Особенно сильно выражены гиперемия и отёк в области переднего конца левой средней носовой раковины. Средний носовой ход слева закрыт, справа – сужен. В его просвете небольшое количество слизистого экссудата. На рентгенограмме околоносовых пазух в полуаксиальной проекции определяется гомогенное затемнение левой лобной пазухи. В остальных пазухах определяется незначительное утолщение слизистой оболочки. Больному проведена трепанопункция левой лобной пазухи. При этом через канюлю сразу начал поступать гнойный экссудат под давлением. Лобно-носовой канал оставался непроходимым на второй и третий день после трепанопункции, несмотря на активное местное и системное противоотёчное и противовоспалительное лечение. Поставьте диагноз и определите тактику дальнейшего лечения больного.

20. У ребёнка 1 года 8 месяцев, во время простудного заболевания появились отёк и инфильтрация кожи у внутреннего угла правого глаза, отёк нижнего века. При передней риноскопии определялась умеренная асимметрия слизистой оболочки носа – справа гиперемия и инфильтрация больше выражены, средний носовой ход закрыт. Слева

средний носовой ход был сужен, в его просвете определялся слизистый экссудат. После анемизации слизистой оболочки носа справа средний носовой ход резко сужен, в его просвете небольшое количество слизистого экссудата. Поставьте диагноз. Нужны ли дополнительные способы исследования? Имеет ли значение для установления диагноза возраст больного? Определите основные направления лечения.

21. Больной 27 лет, жалуется на резкую спонтанную головную боль в правой лобной области, нарушение носового дыхания, обильные гнойные выделения из правой половины носа. Заболел 4 дня назад, когда на фоне острого респираторного заболевания усилились выделения из правой половины носа, из слизистых они стали гнойными. Через день присоединилась спонтанная боль в правой лобной области, резко усиливающаяся при прикосновении к коже. Ещё через день присоединился отёк век правого глаза, больше верхнего. При наружном осмотре обращает внимание резкое сужение глазной щели за счёт отёка век. Кожа верхнего века гиперемирована, инфильтрирована. При передней риноскопии перегородка носа искривлена вправо на уровне средней носовой раковины, смещая ее вбок. Слизистая оболочка носа, особенно в области переднего конца средней носовой раковины, гиперемирована и отёчна. Средний носовой ход резко сужен, в его переднем отделе определяется густой гнойный экссудат. На рентгенограмме околоносовых пазух в полуаксиальной проекции правая лобная пазуха гомогенно затемнена. Больному проведено экстраназальное вскрытие правой лобной пазухи. При ревизии пазухи обнаружены участки разрушения кости в области межпазушной перегородки и в нижне-латеральном отделе. При удалении изменённой кости, из поднадкостницы выделилось до 1 мл гнойного экссудата. Послеоперационный период протекал без осложнений. Поставьте диагноз.

Определите характер осложнения и основные направления тактики лечения.

### **Тестовые задания**

#### **Один или несколько правильных ответов**

1. К вариантам нормального развития лобной пазухи относят все нижеперечисленные, кроме:
  - А) отсутствия пазух с двух сторон
  - Б) отсутствия пазухи с правой стороны
  - В) отсутствия пазухи с левой стороны
  - Г) наличия общей пазухи по средней линии
2. Нижняя носовая раковина представляет собой:
  - А) самостоятельную кость

- Б) отросток решетчатой кости
- В) отросток клиновидной кости
- Г) отросток верхней челюсти

3. Кортикальный центр обонятельного анализатора локализуется в:

- А) лобной доле
- Б) теменной доле
- В) височной доле
- Г) затылочной доле

4. Верхняя стенка клиновидной пазухи граничит с:

- А) пещеристой венозной пазухой
- Б) гипофизом
- В) внутренней сонной артерией
- Г) перекрестом зрительных нервов

5. Нижняя стенка лобной пазухи граничит с:

- А) полостью носа
- Б) орбитой
- В) гайморовой пазухой
- Г) передней черепной ямкой

6. Наружная стенка клиновидной пазухи граничит с:

- А) гипофизом
- Б) клетками решетчатого лабиринта
- В) внутренней сонной артерией
- Г) носоглоткой

7. Нижняя стенка верхнечелюстной пазухи граничит с:

- А) полостью носа
- Б) орбитой
- В) крылонебной ямкой
- Г) полостью рта

8. Внутренняя стенка верхнечелюстной пазухи граничит с :

- А) полостью рта
- Б) орбитой
- В) крылонебной ямкой
- Г) полостью носа

9. Наиболее вариабельна в строении следующая околоносовая пазуха:

- А) верхнечелюстная
- Б) лобная
- В) клиновидная
- Г) решетчатая

10. В нижний носовой ход открывается:
- А) естественное отверстие гайморовой пазухи
  - Б) естественное отверстие лобной пазухи
  - В) слезно-носовой канал
  - Г) естественное отверстие клиновидной пазухи
11. В средний носовой ход открываются:
- А) естественное отверстие гайморовой пазухи
  - Б) естественное отверстие лобной пазухи
  - В) слезно-носовой канал
  - Г) естественное отверстие клиновидной пазухи
12. В верхний носовой ход открывается:
- А) естественное отверстие гайморовой пазухи
  - Б) естественное отверстие лобной пазухи
  - В) слезно-носовой канал
  - Г) естественное отверстие клиновидной пазухи
13. Нижний носовой ход находится между:
- А) средней и нижней носовыми раковинами
  - Б) средней и верхней носовыми раковинами
  - В) средней носовой раковиной и дном полости носа
  - Г) нижней носовой раковиной и дном полости носа
14. Средний носовой ход находится между:
- А) средней и нижней носовой раковинами
  - Б) средней и верхней носовыми раковинами
  - В) средней носовой раковиной и дном полости носа
  - Г) нижней носовой раковиной и дном полости носа
15. Два боковых ската носа, соединяясь по средней линии, образуют:
- А) спинку носа
  - Б) перегородку носа
  - В) корень носа
  - Г) кончик носа
16. От глазницы решетчатый лабиринт отделяется:
- А) бумажной пластинкой
  - Б) горизонтальной пластинкой
  - В) вертикальной пластинкой
  - Г) продырявленной пластинкой
17. Носовая перегородка в переднем отделе представлена:
- А) сошником

- Б) четырехугольным хрящом
- В) треугольным хрящом
- Г) вертикальной пластинкой небной кости

18. Носовая перегородка в заднем отделе представлена:

- А) сошником
- Б) четырехугольным хрящом
- В) треугольным хрящом
- Г) вертикальной пластинкой небной кости

19. Лобная пазуха сообщается с:

- А) средним носовым ходом
- Б) верхним носовым ходом
- В) нижним носовым ходом
- Г) общим носовым ходом

20. В слизистой оболочке полости носа есть окончания:

- А) тройничного нерва
- Б) лицевого нерва
- В) парасимпатических волокон крылонебного узла
- Г) обонятельного нерва

21. Нос выполняет следующие функции:

- А) дыхательную
- Б) фонаторную
- В) обонятельную
- Г) защитную

22. Чувствительная иннервация полости носа осуществляется:

- А) 3 ветвью тройничного нерва
- Б) 1 и 2 ветвями тройничного нерва
- В) лицевым нервом
- Г) обонятельным нервом

23. Волоски реснитчатого эпителия слизистой оболочки полости носа мерцают в направлении:

- А) к ноздрям
- Б) к хоанам
- В) хаотично
- Г) от передних концов нижних носовых раковин к ноздрям, далее – к хоанам

24. Артериальная кровь поступает в полость носа из:

- А) системы наружной сонной артерии
- Б) системы внутренней сонной артерии
- В) обеих систем

Г) позвоночной артерии

25. Венозная кровь из полости носа оттекает в:

- А) систему внутренней яремной вены
- Б) систему наружной яремной вены
- В) вены глоточного сплетения
- Г) вены орбиты и кавернозный синус

26. Верхняя стенка полости носа образована:

- А) ситовидной пластинкой решетчатой кости
- Б) средними и задними клетками решетчатого лабиринта
- В) нижней стенкой лобной пазухи Г) всеми вышеперечисленными

27. Струя вдыхаемого воздуха проходит:

- А) преимущественно через средний и верхний носовой ходы
- Б) преимущественно через нижний носовой ход
- В) преимущественно через общий носовой ход
- Г) через все носовые ходы равномерно

28. Секреторная иннервация слизистой оболочки полости носа осуществляется:

- А) постганглионарными волокнами шейного симпатического нерва
- Б) второй ветвью тройничного нерва
- В) парасимпатическими волокнами, идущими от Видиевого нерва
- Г) веточками блуждающего нерва

29. Двигательную иннервацию мышц наружного носа осуществляет:

- А) 1 и 2 ветви тройничного нерва
- Б) лицевой нерв
- В) симпатические ветви шейного узла
- Г) Видиев нерв

30. Чувствительную иннервацию полости слизистой оболочки полости носа осуществляют:

- А) 1 и 2 ветви тройничного нерва
- Б) лицевой нерв
- В) симпатические ветви шейного узла,
- Г) Видиев нерв

31. Наибольшую информацию о состоянии околоносовых пазух дают:

- А) обзорные рентгенограммы черепа в прямой и боковой проекциях
- Б) рентгенограмма черепа в лобно-носовой проекции
- В) рентгенограмма черепа в носо-подбородочной проекции
- Г) рентгенограмма черепа в передней подбородочной проекции

32. К дополнительным методам обследования при остром гайморите относится:



- А) рентгенография околоносовых пазух
- Б) биопсия
- В) передняя риноскопия
- Г) задняя риноскопия

33. К основным методам обследования при остром гайморите относится:

- А) рентгенография околоносовых пазух
- Б) биопсия
- В) передняя риноскопия
- Г) задняя риноскопия

34. Диагностическая пункция верхнечелюстной пазухи производится через носовой ход:

- А) нижний
- Б) средний
- В) верхний
- Г) общий

35. Характерным симптомом наличия гноя в лобной пазухе является:

- А) гомогенное затемнение пазухи
- Б) интенсивное пристеночное затемнение
- В) изменение формы пазухи
- Г) горизонтальный уровень жидкости в пазухе

36. “Причинный” зуб при одонтогенном гайморите необходимо:

- А) удалить
- Б) лечить консервативно
- В) наблюдать в динамике
- Г) лечить у парадонтолога

37. Типичным клиническим признаком фурункула лица является:

- А) болезненный участок гиперемированной кожи
- Б) инфильтрат багрового цвета с гнойно-некротическим стержнем
- В) гнойничковая сыпь на коже
- Г) гиперемированный участок кожи с четкими контурами

38. Общим соматическим осложнением фурункула лица является:

- А) сепсис
- Б) гайморит
- В) диплопия
- Г) рожистое воспаление

39. Местным осложнением фурункула лица является:

- А) диплопия
- Б) гайморит
- В) тромбофлебит вен лица

Г) сепсис

40. В комплекс терапии фурункулов и карбункулов лица входят:

- А) антибиотики
- Б) аналептики
- В) антикоагулянты
- Г) антидепрессанты

41. Для лечения ребенка с острым гайморитом рекомендуется все, кроме:

- А) глюкокортикостероидов
- Б) сосудосуживающих капель в нос
- В) противовоспалительного лечения
- Г) УВЧ на околоносовые пазухи

42. Длительное нарушение носового дыхания у взрослых может привести к:

- А) патологии сердечно-сосудистой системы
- Б) частым воспалительным процессам в нижних дыхательных путях
- В) возникновению заболеваний ЖКТ
- Г) развитию внутричерепных осложнений

43. Открытая гнусавость возникает при:

- А) искривлении носовой перегородки
- Б) инородных телах полости носа
- В) опухолях полости носа
- Г) параличах и парезах мягкого неба

44. Закрытая гнусавость возникает при заболеваниях:

- А) искривлениях носовой перегородки
- Б) инородных телах полости носа
- В) опухолях полости носа
- Г) параличах и парезах мягкого неба

45. Длительное нарушение носового дыхания у детей может привести к:

- А) нарушению слуховой функции
- Б) вестибулярной функции
- В) отставанию умственного и физического развития
- Г) неправильному развитию лицевого скелета

46. Аллергический насморк чаще всего вызывают следующие аллергены:

- А) домашняя пыль
- Б) пыльца растений
- В) пищевые продукты
- Г) бактериальные

47. Расположите околоносовые пазухи по частоте их воспаления:

- А) лобные
- Б) решетчатый лабиринт
- В) верхнечелюстная
- Г) клиновидная

48. Возникновению вазомоторного ринита способствует:

- А) пыль
- Б) длительное охлаждение конечностей
- В) вегетативная дистония
- Г) аллергены

49. Осложнением синуситов может быть:

- А) бронхит
- Б) гастрит
- В) гепатиты
- Г) ревматизм

50. Различают следующие формы хронических ринитов:

- А) катаральный, серозный, гнойный
- Б) катаральный, гипертрофический, атрофический, озена
- В) катаральный, гипертрофический, атрофический, вазомоторный
- Г) аллергический, озена

51. Развитию атрофического ринита способствуют:

- А) пыль
- Б) травмы носа
- В) жаркий сухой климат
- Г) сырость, сквозняки

52. Хирургическое лечение острых синуситов применяется при:

- А) угрозе возникновении внутриглазных и внутричерепных осложнений
- Б) во всех случаях заболевания
- В) никогда
- Г) отсутствии эффекта от консервативного лечения

53. Гнойное отделяемое в верхнем носовом ходе характерно для:

- А) эмпиемы верхнечелюстной пазухи
- Б) эмпиемы лобной пазухи
- В) эмпиемы клиновидной пазухи
- Г) эмпиемы задних клеток решетчатого лабиринта

54. При гнойном гайморите патологическое отделяемое вытекает из:

- А) среднего носового хода
- Б) верхнего носового хода
- В) нижнего носового хода

Г) общего носового хода

55. В лобные пазухи носа инфекция может попасть:

- А) травматическим путем
- Б) одонтогенным путем
- В) риногенным путем
- Г) гематогенным путем

56. В верхнечелюстные пазухи инфекция может попадать:

- А) травматическим путем
- Б) одонтогенным путем
- В) риногенным путем
- Г) отогенным путем

57. Наилучшие условия для оттока гноя имеют:

- А) лобная пазуха и передние клетки решетчатого лабиринта
- Б) клиновидная пазуха
- В) задние клетки решетчатого лабиринта
- Г) верхнечелюстной пазуха

58. В этиологии острого ринита и катара верхних дыхательных путей решающее значение имеет:

- А) переохлаждение
- Б) пыль
- В) воздействие вредных химических веществ
- Г) вирусная инфекция

59. Озена - это:

- А) зловонный насморк
- Б) простой атрофический насморк
- В) склерома
- Г) сифилитический насморк

60. Обоняние при озене исчезает за счет:

- А) атрофии обонятельных рецепторов в полости носа
- Б) центрального поражения обонятельного анализатора
- В) неврита обонятельного нерва
- Г) закрытия корками обонятельной зоны в полости носа

61. Стадиями клинического течения острого насморка являются:

- А) сухого раздражения
- Б) катарального воспаления
- В) слизисто - гнойных выделений
- Г) продуктивная стадия

62. Сосудосуживающие капли в нос при остром насморке назначают:
- А) в стадии сухого раздражения
  - Б) в стадии серозно - слизистых выделений
  - В) в стадии слизисто - гнойных выделений
  - Г) во всех стадиях
63. Длительность применения сосудосуживающих капель в нос не должна превышать:
- А) 2 дней
  - Б) 5 дней
  - В) 10 дней
  - Г) 3 недель
64. Длительное применение сосудосуживающих капель в нос приводит к развитию:
- А) атрофического насморка
  - Б) гипертрофического насморка
  - В) вазомоторного насморка
  - Г) аллергического насморка
65. При остром насморке не применяют:
- А) антибиотики
  - Б) деконгестанты
  - В) витамины
  - Г) НПВС
66. Осложнениями острого насморка могут быть:
- А) синусит
  - Б) острый средний отит
  - В) острый наружный отит
  - Г) евстахеит
67. Осложнениями острого насморка могут быть:
- А) синусит
  - Б) острый средний отит
  - В) бронхит
  - Г) фолликулярная ангина
68. Дифференциально-диагностической пробой между катаральным и гипертрофическим насморком является проба:
- А) с водной нагрузкой
  - Б) глицероловая
  - В) с анемизацией
  - Г) с физической нагрузкой
69. Принципы лечения фиброзной формы хронического гипертрофического насморка включают в себя:

- А) сосудосуживающие капли в нос
- Б) вазотомию
- В) конхотомию
- Г) витаминотерапию

70. Полипы в полости носа – это:

- А) доброкачественная опухоль
- Б) злокачественная опухоль
- В) переходно-клеточная опухоль
- Г) не являются опухолью

71. Верхняя стенка верхнечелюстной пазухи граничит с:

- А) орбитой
- Б) лобной пазухой
- В) решетчатым лабиринтом
- Г) передней черепной ямкой

72. Верхний носовой ход находится между:

- А) передней и средней носовыми раковинами
- Б) средней и верхней носовыми раковинами
- В) средней носовой раковиной и дном полости носа
- Г) нижней носовой раковиной и дном полости носа

73. Дно верхнечелюстной пазухи граничит с корнями зубов:

- А) резцов
- Б) премоляров
- В) моляров
- Г) клыков

74. Основными методами лечения полипозно-гнойного синусита являются:

- А) хирургический
- Б) консервативный
- В) физиотерапевтический
- Г) неспецифическая гипосенсибилизация

75. Полипозный процесс в полости носа может:

- А) рецидивировать
- Б) малигнизироваться
- В) подвергаться обратному развитию
- Г) все вышеперечисленное

76. Принципиальное различие зловонного насморка от простого атрофического заключается в:

- А) наличии неприятного запаха

- Б) распространении процесса атрофии со слизистой оболочки на костные и хрящевые стенки полости носа
- В) присоединении дополнительной инфекции
- Г) нарушении общего состояния больного

77. При лечении хронического аллергического насморка не применяют:

- А) сосудосуживающие капли в нос
- Б) аспирин
- В) антигистаминные препараты
- Г) неспецифическую гипосенсибилизацию

78. Симптомы вазомоторного насморка могут быть у больного:

- А) гипертонической болезнью
- Б) нефритом
- В) гастритом
- Г) гепатитом

79. При гематоме перегородки носа кровь скапливается между:

- А) слизистой оболочкой и надхрящницей
- Б) хрящом и надхрящницей В) хрящом и слизистой оболочкой
- Г) перегородкой носа и боковой стенкой носа

80. Воспалительный процесс при хондроперихондрите перегородки носа захватывает:

- А) хрящ
- Б) надхрящницу
- В) хрящ и надхрящницу
- Г) слизистую оболочку полости носа

81. Для лечения хондроперихондрита перегородки носа применяют:

- А) вскрытие полости абсцесса
- Б) вскрытие и дренаж полости абсцесса
- В) вскрытие, дренаж полости абсцесса с удалением некротизированного хряща
- Г) пункцию-дренаж

82. Результатом неправильного лечения хондроперихондрита перегородки носа является:

- А) развитие хронического насморка
- Б) распространение процесса на гайморову пазуху
- В) деформация спинки носа
- Г) переход в хроническую форму

83. Острый гнойный гайморит может быть у детей:

- А) в любом возрасте
- Б) с возраста 6 месяцев
- В) с возраста 1 года Г) с возраста 2,5 лет

84. Острый гнойный фронтит может быть у детей:

- А) в любом возрасте
- Б) с возраста 6 месяцев
- В) с возраста 1 года
- Г) с 4 лет

85. Острый гнойный этмоидит может быть у детей:

- А) в любом возрасте
- Б) с возраста 6 месяцев
- В) с возраста 1 года
- Г) с возраста 2,5 лет

86. Верхнечелюстная пазуха считается полностью развитой (как у взрослого человека) к возрасту:

- А) 2,5 лет
- Б) 12 лет
- В) 14 лет
- Г) 18 лет

87. Скелет наружного носа образован:

- А) слезной костью
- Б) лобным отростком верхней челюсти
- В) сошником
- Г) всеми вышеперечисленными костями

88. Частичка пахучего вещества называется:

- А) вектор
- Б) ривектор
- В) одоривектор
- Г) одорант

89. Носовой клапан - это:

- А) передний конец средней носовой раковины
- Б) пространство между перегородкой носа и крылом носа в преддверии носа
- В) подвижная часть крыла носа
- Г) передний конец нижней носовой раковины

90. Носовой клапан участвует в:

- А) резонаторной функции носа
- Б) обонятельной функции носа
- В) слезопроводящей функции носа
- Г) дыхательной функции носа

91. Остиомеатальный комплекс – это:

- А) костное образование в носовых ходах



- Б) комплекс косточек, образующих боковую стенку носа
- В) место в среднем носовом ходе, куда открываются естественные отверстия передней группы околоносовых пазух
- Г) место в среднем носовом ходе, куда открываются естественные отверстия задней группы околоносовых пазух

92. Мукоцилиарный клиренс – это:

- А) процесс очищения слизистой оболочки полости носа
- Б) процесс восстановления поврежденной слизистой оболочки полости носа
- В) процесс образования слизи в полости носа
- Г) процесс выработки биологически активных веществ в полости носа

93. Мукоцилиарный аппарат состоит из:

- А) мерцательного эпителия Б) бокаловидных клеток
- В) слизи, покрывающей слизистую оболочку
- Г) из всего вышеперечисленного

94. Сосуды кавернозного типа в полости расположены:

- А) по всей поверхности слизистой оболочки
- Б) на перегородке носа в передних отделах
- В) на перегородке носа в ее задних отделах
- Г) на задних концах носовых раковин

95. Одоривектор – это:

- А) направление движения струи вдыхаемого воздуха
- Б) направление движения струи выдыхаемого воздуха
- В) биологически активное вещество, вырабатываемое обонятельными клетками
- Г) частичка пахучего вещества

96. Обонятельная зона в полости носа расположена:

- А) между дном носа и нижней носовой раковиной
- Б) между крышей носа и средней носовой раковиной
- В) между средней и нижней носовыми раковинами
- Г) между дном носа и средней носовой раковиной

97. Дыхательная зона в полости носа расположена:

- А) между дном носа и нижней носовой раковиной
- Б) между крышей носа и средней носовой раковиной
- В) между средней и нижней носовыми раковинами
- Г) между дном носа и средней носовой раковиной

98. Воздух из околоносовых пазух выходит:

- А) во время вдоха
- Б) во время выдоха
- В) во время вдоха и выдоха

Г) в процессе диффузии

99. Воздух в околоносовые пазухи входит:

- А) во время вдоха
- Б) во время выдоха
- В) во время вдоха и выдоха
- Г) в процессе диффузии

100. Функции околоносовых пазух:

- А) дыхательная
- Б) защитная
- В) резонаторная
- Г) слезопроводящая

## **КЛИНИЧЕСКАЯ АНАТОМИЯ, ФИЗИОЛОГИЯ, МЕТОДЫ ИССЛЕДОВАНИЯ И ЗАБОЛЕВАНИЯ ГЛОТКИ**

### **Ситуационные задачи**

1. Мальчик, 10 лет, жалуется на боль в глотке, усиливающуюся при глотании, заложенность носа, прозрачные, жидкие выделения из носа, общее недомогание. Особенно болезненным является «пустой» глоток. Заболел остро после переохлаждения. Температура тела 37,5°. При осмотре: состояние удовлетворительное, кожные покровы влажные, чистые. При орофарингоскопии определяется яркая гиперемия задней стенки глотки, слизистой оболочки миндалин и нёбных дужек. Миндалины разрыхлены, умеренно отёчны. При передней риноскопии слизистая оболочка носа гиперемирована, отёчна. В общих носовых ходах с обеих сторон небольшое количество серозного экссудата. Поставьте диагноз, назначьте лечение.

2. Молодой врач, вызванный на дом к больному ребёнку, поставил диагноз «катаральная ангина» и назначил лечение. Через 2 дня заведующая отделением активно посетила ребёнка, поставила диагноз «острый фарингит», посчитав предыдущий диагноз ошибочным. Прокомментируйте ситуацию. Определите опорные признаки дифференциальной диагностики.

3. Больная, 17 лет, жалуется на сильные боли в глотке, усиливающиеся при глотании. Наиболее болезненным является полный глоток. Кроме того, больную беспокоит повышение температуры тела, общее недомогание, отсутствие аппетита. Заболела остро 3 дня назад после переохлаждения. При осмотре: температура 38,8°, кожные покровы влажные. При орофарингоскопии: нёбные миндалины отёчны, инфильтрированы, на их поверхности определяются налёты белого цвета. Их

расположение соответствует устьям лакун миндалин. Налёты легко снимаются шпателем. Определяется также увеличение лимфатических узлов в проекции угла нижней челюсти с обеих сторон. Пальпация их умеренно болезненна. Остальные ЛОР органы не изменены. Поставьте диагноз, определите основные принципы антибактериальной терапии.

4. Больной, 27 лет, жалуется на спонтанную постоянную боль в глотке, резко усиливающуюся при глотании. Глотание твёрдой пищи затруднено из-за усиления боли. Кроме того больного беспокоит головная боль, повышение температуры тела, общее недомогание, снижение работоспособности. Заболел 4 дня назад после локального переохлаждения (попал под дождь и промочил ноги).

При осмотре: кожные покровы влажные, бледные. Температура 39,6°. Углочелюстные лимфоузлы увеличены, болезненны при пальпации. Кожа над ними не изменена. При орофарингоскопии: нёбные миндалины увеличены в размерах за счёт отёка и инфильтрации, под слизистой оболочкой видны пузырьки, заполненные гнойным экссудатом. Слизистая оболочка задней стенки глотки и дужек умеренно гиперемирована, отёка и инфильтрации нет. Остальные ЛОР органы не изменены. Ваш диагноз. Определите основные принципы этиотропного лечения.

5. Ребёнок 5 лет, госпитализирован в инфекционное отделение с диагнозом «лакунарная ангина». Несмотря на активную антибактериальную терапию в течение 2 дней, состояние ребёнка продолжало прогрессивно ухудшаться – температура оставалась фебрильной, появился гепато-лиенальный синдром. При поступлении определялся углочелюстной лимфаденит, однако на вторые сутки лечения стали пальпироваться паховые, локтевые и затылочные лимфатические узлы. Поставьте клинический диагноз. Какие дополнительные способы исследования позволят его уточнить? Опишите предполагаемые изменения.

6. Больной с кавернозной формой туберкулёза лёгких во время стационарного лечения стал жаловаться на неприятный, гнилостный запах изо рта, чувство дискомфорта и умеренные боли в глотке, усиливающиеся при глотании. Регионарный лимфаденит, выражен незначительно. Температурная реакция характерна для основного процесса в лёгких. При орофарингоскопии: правая миндалина практически полностью разрушена. На месте миндалины определяется большая язва, дном которой является надкостница альвеолярного отростка. Язва покрыта некротическим налётом, отделяющимся самостоятельно и висящим «бахромой» по краям язвы. Воспалительная реакция окружающих тканей незначительная. Поставьте клинический диагноз. Определите дополнительные методы исследования для его уточнения. Проведите дифференциальную диагностику заболевания.

7. Ребёнок 7 лет, заболел остро. Заболевание началось с подъёма температуры тела до фебрильных цифр, затем присоединилась боль в глотке, усиливающаяся при глотании. Ребёнок стал вялым, апатичным, сонливым. Вызванный на дом педиатр поставил диагноз «лакунарная ангина», назначил лечение, основным компонентом которого были таблетки антибиотика флемоксина. Однако, несмотря на проводимое лечение, состояние ребёнка прогрессивно ухудшалось – температура оставалась высокой, ребёнок отказывался от пищи, почти всё время спал. Более того, появились новые симптомы – открытая гнусавость, попадание жидкости в носоглотку и нос. Ещё через день появились боли в области сердца, а также умеренный отёк мягких тканей шеи. Вызванный повторно педиатр сказал, что налёты распространились далеко за пределы миндалин, необходима госпитализация и специфическое лечение. Ребёнок был госпитализирован сначала в детское инфекционное отделение, затем – в отделение интенсивной терапии и реанимации. Через два дня ребёнок умер при прогрессировании явлений острой сердечной недостаточности. Выскажите предположительный клинический диагноз, определите перечень дополнительных методов исследования для его уточнения. Назовите основные принципы диагностики и лечения предполагаемого заболевания.

8. Больной 38 лет, обратился в порядке неотложной помощи в приемник ЛОР отделения с жалобами на спонтанную боль в глотке, усиливающуюся при глотании, высокую температуру, головную боль, боли в мышцах. Болеет в течение суток. За это время состояние прогрессивно ухудшалось, боль в глотке, несмотря на приём антибиотиков и полоскания после приёма пищи, усиливалась. При осмотре: на поверхности нёбных миндалин врач обнаружил налёты грязно-серого цвета в устьях лакун, распространяющиеся на окружающую поверхность в виде островков. Врач поставил клинический диагноз: островчатая форма дифтерии глотки. Какие исследования необходимо провести для подтверждения диагноза. Назовите основные принципы лечения заболевания.

9. Больная 17 лет, лечилась в течение недели по поводу катаральной ангины. Состояние, несмотря на приём антибактериальных препаратов, и полосканий глотки, не улучшалось, боли в глотке продолжали беспокоить. Более того, при повторном осмотре врач сказал, что на нёбных миндалинах появились налёты. После исследования мазков с поверхности миндалин был поставлен диагноз: дифтерия глотки, начато специфическое лечение. Определите особенности современного течения дифтерии. Назовите основные правила бактериологического и бактериоскопического исследования, показания к их проведению.

10. Больная 23 лет, в течение нескольких дней лечится в инфекционном отделении по поводу ангины. Несмотря на проводимое лечение, наблюдается отрицательная динамика заболевания. На обходе заведующий отделением попросил шпатель, с большим трудом снял участок налёта с поверхности миндалина и провёл с ним ряд диагностических тестов, после чего диагноз больной был изменён. Назовите основные особенности дифтерийных налётов; опишите манипуляции, которые необходимо провести после снятия налёта с поверхности миндалина.

11. Больной 22 лет, обратился к ЛОР врачу по поводу сильной боли в глотке, усиливающейся при глотании, повышение температуры тела, наличия признаков интоксикации. Врач после осмотра больного поставил диагноз: фолликулярная ангина и назначил антибактериальное лечение. Уже через день после начала лечения состояние больного значительно улучшилось, а ещё через день боли в глотке прекратились, температура нормализовалась. В связи с резким улучшением состояния больной прекратил принимать препараты, назначенные врачом, перестал соблюдать постельный режим и вышел на учёбу в связи с начавшейся сессией. Однако через два дня после прекращения лечения вновь поднялась температура, появились боли в правой половине глотки, появилось затруднение при глотании. Боли в глотке постепенно усиливались, стали нестерпимыми. Больной не мог проглотить даже слюну. Присоединился тризм жевательных мышц, голову больной держал наклонённой в больную сторону. При повторном обращении к ЛОР врачу диагноз заболевания был изменён, проведены лечебно-диагностические мероприятия, после которых больной почувствовал значительное улучшение состояния. Через 7 дней, после выздоровления, врач порекомендовал больному проведение тонзилэктомии в плановом порядке. Какое осложнение фолликулярной ангины было у больного? Какие лечебнодиагностические мероприятия были проведены? Обоснуйте тактику лечения больного.

12. Больной 16 лет, в течение 4 дней лечится амбулаторно дома по поводу фолликулярной ангины. После первых дней приёма антибиотиков состояние больного улучшилось, боли в глотке уменьшились, в связи с чем, больной значительно расширил режим. Ещё через день боли в глотке вновь усилились, стали односторонними, вновь повысилась температура до фебрильных цифр, вернулись симптомы интоксикации. При осмотре: рот открывает свободно, зев практически симметричен. Имеется инфильтрация и отёк слизистой оболочки задней дужки слева. При непрямой ларингоскопии боковая стенка глотки не изменена, грушевидные синусы свободны. Выражен односторонний углочелюстной лимфаденит. Поставьте клинический диагноз. Какие мероприятия следует провести для его уточнения?

13. Девочка 15 лет, болеет фолликулярной ангиной в течение 3 дней. Несмотря на проводимое активное лечение, включающее терапию защищёнными пенициллинами, состояние больной даже несколько ухудшилось: температура тела продолжала оставаться высокой, стали резко выражены симптомы интоксикации. Ещё через день появились боли в области шеи, которые несколько уменьшались при наклоне головы в больную сторону. При осмотре: на шее пальпируется болезненный тяж по ходу кивательной мышцы, изменения в глотке выражены минимально в виде незначительной асимметрии зева за счёт инфильтрации и отёка передней нёбной дужки с больной стороны. Выпячивания дужки, тризма жевательной мускулатуры не было. При непрямой ларингоскопии боковая стенка глотки не изменена, грушевидные синусы свободны. Поставьте предварительный диагноз, определите план обследования и лечения.

14. У больного 23 лет, на фоне лакунарной ангины появились боли при высовывании языка, усиление боли в глотке при открывании рта. При осмотре: левая передняя нёбная дужка гиперемирована, умеренно отёчна, больше в нижних отделах. Выражен углочелюстной лимфаденит. Сформулируйте предварительный диагноз.

15. У больной 52 лет, на фоне лакунарной ангины внезапно резко ухудшилось состояние: появился потрясающий озноб, температура при этом поднялась до  $39,5^{\circ}$ , усилились симптомы интоксикации, на высоте температуры была однократная рвота. Через несколько часов после применения литических препаратов, температура упала до субфебрильных цифр. Падение температуры сопровождалось проливным потом. В общем анализе крови определяется гиперлейкоцитоз, сдвиг лейкоцитарной формулы влево, вплоть до юных, лимфопения. Несмотря на проводимое лечение, состояние больной продолжало ухудшаться. Через день, на фоне гектической температуры, появилась лёгкая желтушность кожных покровов. Полномасштабное лабораторное обследование выявило функциональные нарушения со стороны печени, почек, миокарда. Со стороны общего анализа крови также наблюдалась отрицательная динамика – количество лейкоцитов несколько снизилось, однако сдвиг влево усилился до миелоцитов, появилась умеренно выраженная анемия. Сформулируйте предварительный диагноз. Как лечить больную?

16. Больная 46 лет, заболела остро после переохлаждения. Обратилась к ЛОР врачу с жалобами на боли в глотке, повышение температуры тела до  $38-38,5^{\circ}$ , головную боль, слабость, снижение работоспособности. Больная обратилась в поликлинику в пятницу. Врач поставил диагноз: фолликулярная ангина, назначил лечение и выписал больной направление в инфекционное отделение, однако больная решила отложить госпитализацию до понедельника. В субботу состояние больной ухудшилось. Несмотря на проводимое лечение, температура оставалась фебрильной. Резко усилились боли в глотке,

больше слева, появились тризм жевательной мускулатуры и спастическая кривошея слева, стал резко болезненным лимфатический узел в области угла нижней челюсти слева. На следующий день на фоне продолжающейся интоксикации и фебрильной температуры тризм жевательной мускулатуры значительно уменьшился (почти полностью исчез), однако появился инфильтрат в области левой боковой поверхности шеи. Машиной скорой помощи больная доставлена в приёмник ЛОР отделения. При обследовании больной врач выявил следующие основные признаки заболевания: при наружном осмотре выражена кривошея – голова наклонена влево, в промежутке от угла нижней челюсти до ключицы определяется плотный инфильтрат, болезненный при пальпации. Кожа над ним гиперемирована. При фарингоскопии: зев асимметричен за счёт выпячивания передней нёбной дужки и смещения левой миндалины к средней линии. При непрямой ларингоскопии определяется выпячивание левой боковой стенки глотки, начинающееся на уровне миндалины и спускающееся в левый грушевидный синус. Грушевидный синус закрыт, слизистая оболочка его стенок отёчна. Поставьте клинический диагноз, определите тактику обследования и лечения больного.

17. Ребёнок 3-х лет, доставлен в приёмник ЛОР отделения из дома ребёнка. Со слов воспитателя, состояние ребёнка в последние 5 дней прогрессивно ухудшается, сегодня ребёнок отказался от пищи, в связи с чем педиатром направлен в ЛОР отделение. При осмотре: ребёнок гипотрофичен, имеются признаки истощения. Обращают на себя внимание вынужденное положение головы – она запрокинута резко назад, имеется стридорозное (клокочущее) дыхание в горизонтальном положении. Состояние ребёнка тяжёлое, температура фебрильная, выражены симптомы интоксикации. При осмотре слизистая оболочка миндалин и задней стенки глотки умеренно гиперемирована, инфильтрирована, отёчна. На задней стенке глотки, больше слева, определяется выпячивание, распространяющееся вверх в носоглотку и вниз в гортаноглотку. Поставьте клинический диагноз, определите тактику диагностических и лечебных мероприятий.

18. Ребёнок 2,5 лет, доставлен в ЛОР отделение в порядке неотложной помощи. Из анамнеза удалось выяснить, что ребенок растёт в социально неблагополучной семье, часто тяжело и длительно болеет. Был поставлен клинический диагноз: ангина, осложнённая заглоточным абсцессом. Абсцесс был вскрыт. Послеоперационный период протекал без осложнений. Ребёнок был выписан с выздоровлением, однако, через 2 недели вновь поступил в порядке неотложной помощи с диагнозом – рецидив заглоточного абсцесса. При повторном вскрытии выпячивания в области задней стенки глотки началось обильное струйное кровотечение из разреза. При этом кровь поступала толчками. В течение

нескольких минут наступила смерть. Определите причину смерти. В чём ошибка врача оториноларинголога?

19. Молодой человек 25 лет, обратился в поликлинику с жалобами на боли в глотке и лихорадку. Врачом-оториноларингологом был поставлен диагноз: лакунарная ангина и назначены инъекции пенициллина. Однако состояние больного в течение последующих двух дней прогрессивно ухудшалось. Температура оставалась фебрильной, были резко выражены симптомы интоксикации. На третий день заболевания боль в глотке резко усилилась, сконцентрировалась справа в области угла нижней челюсти, появился тризм жевательной мускулатуры. Больной вновь обратился к ЛОР врачу поликлиники и был направлен в ЛОР отделение. Однако в отделение больной решил поехать через 2 дня (после выходных). Состояние его продолжало ухудшаться – тризм жевательной мускулатуры сначала стал значительно меньше, затем вновь усилился. Появилась резкая боль за грудиной, которую больной сравнивал с кинжальной, одышка смешанного характера, синюшность и отёк кожи лица, шеи, верхней части груди. Больной доставлен в приёмник ЛОР отделения в порядке скорой помощи. При осмотре – состояние крайне тяжёлое, сознание спутанное. Температура - 40°. Кожные покровы верхней половины туловища, шеи и лица синюшны, отёчны. Положение больного вынужденное – голова наклонена в больную сторону, туловище откинута назад. Частота дыхания – 22 в минуту, пульс – 96 в минуту, АД – 100/70 мм рт.ст. Пальпация правой половины шеи резко болезненна. Пальпация и перкуссия грудины также резко болезненна. Боль за грудиной усиливается при наклоне вперёд. При аускультации дыхание резко ослаблено, тоны сердца глухие. В глотке определяется умеренная асимметрия зева за счёт отёка и инфильтрации правой передней нёбной дужки. На её поверхности определяется зияющий разрез длиной 1,5 см. При разведении краёв разреза экссудата нет. В области правой половины шеи, по ходу жевательной мышцы определяется плотный инфильтрат, спускающийся до ключицы. Кожа над ним гиперемирована, пальпация инфильтрата резко болезненна. Поставьте клинический диагноз. Определите тактику обследования и лечения больного.

20. Больной 12 лет, обратился в поликлинику с жалобами на затруднение носового дыхания, повышенную умственную утомляемость. Со слов матери, ребёнок учится «на тройки», невнимателен, не может сосредоточиться на одном деле, рассеянный. Затруднённое носовое дыхание беспокоит с 5-летнего возраста. При объективном исследовании: носогубные складки сглажены, рот полуоткрыт. Слизистая оболочка нижних носовых раковин слегка отёчна. Твёрдое нёбо готическое, прикус неправильный. В куполе носоглотки, при задней риноскопии, определяется разрастание глоточной



миндалины, прикрывающей глоточные устья слуховых труб. На рентгенограмме околоносовых пазух в полуаксиальной проекции патологии не выявлено. Поставьте диагноз. Назначьте лечение.

21. У ребёнка 3 лет, на фоне резкого затруднения носового дыхания при отсутствии выделений из носа в течение 3 суток наблюдаются повышение температуры в пределах 38-39°, вялость, адинамия, сильная головная боль, изредка рвота. При осмотре ЛОР органов: слизистая оболочка носа инфильтрирована, багровой окраски с синюшным оттенком, слизистая оболочка ротоглотки гиперемирована, нёбные миндалины едва выступают из-за дужек, без налётов. По всей поверхности задней стенки глотки стекает гнойный экссудат.

Поставьте клинический диагноз.

22. ЛОР врач пришёл на профилактический осмотр школьников младших классов. Школьный врач подготовил группу детей из первых и вторых классов. Критерием отбора были данные журналов успеваемости и посещаемости. Какими критериями руководствовался школьный врач?

23. Ребёнок 5 лет, поступил в ЛОР отделение с диагнозом: левосторонний острый гнойный средний отит. Из анамнеза удалось выяснить, что за последний год три раза перенёс острый средний отит. Ребёнку был проведен парацентез, получен густой слизистогнойный экссудат. Врач сказал родителям, что больному необходима плановая операция. Какие факторы могут провоцировать рецидивы острого отита? О какой операции говорил врач?

24. Девочка 8 лет, поступила в ЛОР отделение с диагнозом: двухсторонний острый гнойный максиллярный синусит. Из анамнеза удалось выяснить, что ребёнок часто болеет, постоянно не дышит носом, после минимального переохлаждения появляются слизистые выделения из носа. Кроме того, девочка плохо успевает в школе. При наружном осмотре: лицо бледное, рот полуоткрыт, носогубные складки сглажены, тёмные круги под глазами. При осмотре полости рта - распространённый кариес, высокое твёрдое нёбо. При передней риноскопии слизистая оболочка носа гиперемирована с синюшным оттенком, отёчна, в полости носа значительное количество слизисто-гнойного экссудата. Средние носовые ходы сужены с обеих сторон, в их просвете – слизисто-гнойный экссудат. Задняя риноскопия затруднена из-за высокого глоточного рефлекса. По задней стенке глотки стекает слизисто-гнойный экссудат в виде «фартука». Какие предрасполагающие факторы к рецидивам острого синусита имеются в данном случае? Какие косвенные признаки указывают на существование этих факторов? Почему в данном

случае при определении предрасполагающих факторов врач вынужден опираться не на прямые, а на косвенные признаки?

### Тестовые задания

#### Один или несколько правильных ответов

1. В окологлоточном пространстве расположена:

- А) верхняя щитовидная артерия
- Б) общая сонная артерия
- В) внутренняя сонная артерия
- Г) наружная сонная артерия

2. Паренхимой небных миндалин является:

- А) лимфоидная ткань
- Б) ретикулярная ткань
- В) крипты
- Г) трабекулы

3. Заднюю небную дужку образует:

- А) небно-глоточная мышца
- Б) шило-глоточная мышца
- В) верхний сжиматель глотки
- Г) небно-язычная мышца

4. Глотка расположена на уровне шейных позвонков:

- А) 1-3
- Б) 1-4
- В) 1-5
- Г) 1-6

5. В ротоглотке есть небные дужки:

- А) передние
- Б) задние
- В) латеральные
- Г) медиальные

6. На передней стенке носоглотки расположены:

- А) зев
- Б) вход в гортань
- В) хоаны
- Г) отверстия евстахиевых труб

7. На боковой стенке носоглотки расположены:

- А) зев

- Б) вход в гортань
- В) хоаны
- Г) отверстия евстахиевых труб

8. Задняя стенка носоглотки граничит с:

- А) основанием черепа
- Б) полостью носа
- В) телами шейных позвонков
- Г) устьями евстахиевых труб

9. Передняя стенка носоглотки граничит с:

- А) основанием черепа
- Б) полостью носа
- В) заглочным пространством
- Г) устьями евстахиевых труб

10. В носоглотке находятся миндалины:

- А) трубные
- Б) глоточная
- В) небные
- Г) язычная

11. В ротоглотке находятся миндалины:

- А) трубные
- Б) глоточная
- В) небные
- Г) язычная

12. В гортаноглотке находятся миндалины:

- А) трубные
- Б) глоточная
- В) небные
- Г) язычная

13. Границей между верхним и средним этажами глотки считается плоскость, проведенная:

- А) через корень языка
- Б) через твердое небо
- В) через мягкое небо
- Г) на уровне входа в пищевод

14. Носоглотка выстлана:

- А) мерцательным эпителием
- Б) многослойным плоским неороговевающим эпителием
- В) многослойным плоским ороговевающим эпителием
- Г) цилиндрическим эпителием

15. Носоглотка сообщается с полостью носа через:

- А) верхний носовой ход
- Б) средний носовой ход
- В) нижний носовой ход
- Г) хоаны

16. Глоточные устья слуховых труб открываются:

- А) на боковой стенке носоглотки
- Б) на задней стенке носоглотки
- В) на верхней стенке носоглотки
- Г) на передней стенке носоглотки

17. Ротоглотка выстлана:

- А) мерцательным эпителием
- Б) многослойным плоским неороговевающим эпителием
- В) многослойным плоским ороговевающим эпителием
- Г) цилиндрическим эпителием

18. Щели, пронизывающие ткань небной миндалины, называются:

- А) трабекулы
- Б) крипты
- В) фолликулы
- Г) межфолликулярные пространства

19. Небные миндалины участвуют в следующих функциях:

- А) пищепроводная
- Б) кроветворная
- В) защитная
- Г) дыхательная

20. Двигательную иннервацию мышц мягкого неба осуществляют нервы:

- А) языкоглоточный
- Б) лицевой нерв
- В) тройничный нерв
- Г) язычный

21. В защитной функции глотки участвуют:

- А) секреторные иммуноглобулины
- Б) макрофаги
- В) В-лимфоциты
- Г) тромбоциты

22. В пищепроводной функции глотки участвуют:

- А) секреторный аппарат

- Б) лимфаденоидная ткань
- В) вязкость слизи
- Г) мышцы глотки

23. Резонаторная функция глотки осуществляется за счет:

- А) размеров и формы глотки
- Б) артикуляционного аппарата
- В) голосовых складок
- Г) мышц глотки

24. Глоточные устья слуховой трубы открываются в момент:

- А) глотания
- Б) зевания
- В) вдоха
- Г) выдоха

25. Для аденоидного типа лица характерно:

- А) сглаженность носогубных складок
- Б) открытый рот
- В) сужение глазных щелей
- Г) расширенная спинка носа

26. Длительное отсутствие носового дыхания приводит к:

- А) нарушению роста и развития зубных рядов
- Б) нарушению роста и развития скелета грудной клетки
- В) нарушению роста и развития черепной коробки
- Г) нарушению роста и развития костей носа

27. Небная миндалина кровоснабжается из:

- А) наружной сонной артерии
- Б) внутренней сонной артерии
- В) общей сонной артерии
- Г) внутренней челюстной артерии

28. Венозный отток из глотки осуществляется:

- А) в височное сплетение
- Б) во внутреннюю яремную вену
- В) в кавернозный синус
- Г) в венозное сплетение крылонебной ямки

29. Моноцитарная ангина сопровождается:

- А) гепатолиенальным синдромом
- Б) тонзиллокардиальным синдромом
- В) ринокардиальным синдромом
- Г) ринобронхиальным синдромом

30. Клинические формы хронического тонзиллита:

- А) компенсированная
- Б) токсическая
- В) декомпенсированная
- Г) рецидивирующая

31. Функции глотки:

- А) пищепроводящая
- Б) дыхательная
- В) фонаторная
- Г) защитная

32. Глотка иннервируется нервами:

- А) блуждающим
- Б) тройничным
- В) языкоглоточным
- Г) добавочным

33. Методы исследования носоглотки:

- А) передняя риноскопия
- Б) задняя риноскопия
- В) пальцевое исследование
- Г) гипофарингоскопия

34. Виды фарингоскопии:

- А) мезофарингоскопия
- Б) парафарингоскопия
- В) эпифарингоскопия
- Г) гипофарингоскопия

35. Гортаноглотку можно осмотреть с помощью:

- А) мезофарингоскопии Б) эпифарингоскопии
- В) непрямой ларингоскопии
- Г) прямой ларингоскопии

36. Носоглотку можно осмотреть с помощью:

- А) мезофарингоскопии
- Б) эпифарингоскопии
- В) непрямой ларингоскопии
- Г) прямой ларингоскопии

37. Метод осмотра ротоглотки называется:

- А) мезофарингоскопия
- Б) эпифарингоскопия

- В) непрямая ларингоскопия
- Г) прямая ларингоскопия

38. Для осмотра носоглотки применяют:

- А) шпатель
- Б) носоглоточное зеркало
- В) гортанное зеркало
- Г) марлевую салфетку

39. Для осмотра ротоглотки применяют:

- А) шпатель
- Б) носоглоточное зеркало
- В) гортанное зеркало
- Г) марлевую салфетку

40. Для осмотра гортаноглотки применяют:

- А) шпатель
- Б) носоглоточное зеркало
- В) гортанное зеркало
- Г) марлевую салфетку

41. Наиболее информативный дополнительный метод исследования гортани:

- А) рентгеноскопия
- Б) рентгенография в прямой проекции
- В) контрастная ларингография
- Г) функциональная томография

42. Для агранулоцитарной ангины характерно:

- А) гиперемия и резкое увеличение небных миндалин
- Б) некрозы и глубокие язвы на небных миндалинах и других отделах глотки
- В) увеличение количества лейкоцитов периферической крови
- Г) уменьшение количества лейкоцитов периферической крови

43. Виды первичных кокковых ангин:

- А) катаральная, фолликулярная, лакунарная, флегмонозная
- Б) флегмонозная, язвенно-пленчатая, некротическая, катаральная
- В) фибринозная, катаральная, язвенно-пленчатая
- Г) дифтеритическая и язвенно-пленчатая

44. Виды первичных бактериальных ангин

- А) катаральная, фолликулярная, лакунарная, флегмонозная
- Б) флегмонозная, язвенно-пленчатая, некротическая, катаральная
- В) фибринозная, катаральная, язвенно-пленчатая
- Г) дифтеритическая и язвенно-пленчатая

45. Первичная ангина - это ангина, которая:
- А) возникла впервые в жизни
  - Б) возникла впервые в этом году
  - В) является самостоятельной нозологической единицей
  - Г) является симптомом другого заболевания
46. Вторичная ангина - это ангина, которая:
- А) возникла второй раз в жизни
  - Б) возникла второй раз в этом году
  - В) является самостоятельной нозологической единицей
  - Г) является симптомом другого заболевания
47. Вторичная ангина может быть симптомом:
- А) гемофилии
  - Б) инфекционного мононуклеоза
  - В) агранулоцитоза
  - Г) анемии
48. Хронический тонзиллит дифференцируют с:
- А) катаральной ангиной
  - Б) хроническим фарингитом
  - В) гипертрофией небных миндалин
  - Г) фарингомикозом
49. Противопоказания к тонзиллэктомии:
- А) холецистит
  - Б) сахарный диабет
  - В) заболевания крови
  - Г) гипертоническая болезнь
50. Наиболее достоверные объективные признаки хронического тонзиллита:
- А) жидкий гной в лакунах миндалин
  - Б) рубцовые изменения миндалин и окружающих тканей
  - В) спаянность небных миндалин с небными дужками
  - Г) увеличение размера миндалин
51. Ангина возникает вследствие:
- А) попадания инфекции
  - Б) снижения сопротивляемости организма
  - В) местного переохлаждения
  - Г) общего переохлаждения
52. Клинические формы хронических фарингитов:
- А) гиперпластические и некротические
  - Б) серозные и гнойные



- В) катаральные, атрофические, гипертрофические
- Г) простые и токсико-аллергические

53. Ведущие факторы в возникновении субатрофического фарингита:

- А) пыль
- Б) высокая влажность, пониженная инсоляция воздуха
- В) низкая влажность и высокая инсоляция
- Г) голосовая нагрузка

54. Воспаление язычной миндалины сопровождается:

- А) затруднением открывания рта
- Б) болезненностью при движении языка
- В) подчелюстным лимфаденитом
- Г) затруднением глотания

55. Заглочный абсцесс возникает в возрасте:

- А) до года
- Б) до 5 лет
- В) от 5 до 10 лет
- Г) после 18 лет

56. Снижение слуха при аденоидах обусловлено:

- А) механическим закрытием устьев евстахиевых труб
- Б) интоксикацией рецепторных и ганглиозных образования слухового анализатора
- В) нарушением звукопроводения в наружном слуховом проходе
- Г) застойными явлениями в полости черепа

57. Лакунарную ангину следует дифференцировать с:

- А) дифтерией
- Б) некротической ангиной, возникающей при заболеваниях крови
- В) паратонзиллярным абсцессом и паратонзиллитом
- Г) острым фарингитом

58. Осложнением тонзиллэктомии может быть:

- А) острая дыхательная недостаточность
- Б) кровотечение
- В) острый стеноз гортани
- Г) вторичная ангина

59. По локализации паратонзиллярные абсцессы подразделяют на:

- А) задневерхний
- Б) передневерхний
- В) латеральный
- Г) медиальный

60. Заглочный абсцесс чаще всего располагается на уровне:
- А) ротоглотки
  - Б) носоглотки
  - В) гортаноглотки
  - Г) одинаково часто встречается во всех отделах глотки
61. Консервативное лечение хронического тонзиллита включает:
- А) антибиотикотерапию
  - Б) промывание лакун миндалин
  - В) витаминотерапию
  - Г) физиотерапию
62. Осложнения паратонзиллярного абсцесса:
- А) парафарингеальный абсцесс
  - Б) отит
  - В) сепсис
  - Г) медиастинит
63. Характер течения кокковой ангины:
- А) эпидемический
  - Б) эпизодический
  - В) у взрослых эпизодический
  - Г) у детей эпидемический
64. В случае необходимости госпитализации больного ангиной транспортируют:
- А) в ЛОР - отделение
  - Б) в терапевтическое отделение
  - В) в инфекционное отделение
  - Г) в хирургическое отделение
65. Лакунарную ангину чаще всего вызывают:
- А) пневмококки
  - Б) аденовирусы
  - В)  $\beta$  – гемолитические стрептококки группы А
  - Г) спирохета щечная и веретенообразная палочка
66. Язвенно-пленчатую ангину вызывают:
- А) пневмококки
  - Б) аденовирусы
  - В)  $\beta$  – гемолитические стрептококки группы А
  - Г) спирохета щечная и веретенообразная палочка
67. Жалобы больного при атрофическом фарингите:
- А) сухость в глотке
  - Б) запах изо рта

- В) боль при глотании
- Г) охриплость

68. При аденоидах наблюдается:

- А) открытый тип гнусавости
- Б) закрытый тип гнусавости
- В) смешанный тип гнусавости
- Г) гнусавости не наблюдается

69. Особенности клинической картины лакунарной ангины:

- А) постепенное начало
- Б) внезапное начало заболевания
- В) наличие острых воспалительных явлений в носу
- Г) отсутствие острых воспалительных явлений в носу

70. Особенности клинической картины лакунарной ангины:

- А) постепенное начало
- Б) внезапное начало заболевания
- В) снимаемые желто-белые налеты, не выходящие за пределы небных дужек
- Г) неснимаемые желто-белые налеты, выходящие за пределы небных дужек

71. Для фолликулярной ангины характерно:

- А) разлитая гиперемия слизистой задней стенки глотки
- Б) пленчатый гнойный налет на миндалинах
- В) точечный гнойный налет на миндалинах
- Г) увеличение и болезненность регионарных лимфоузлов

72. Для острого фарингита характерно:

- А) постепенное начало
- Б) невысокая температура
- В) гиперемия задней стенки глотки
- Г) снимаемые желто-белые налеты на миндалинах

73. При 1 степени гипертрофии глоточной миндалины аденоидная ткань:

- А) прикрывает весь сошник
- Б) прикрывает верхнюю треть сошника
- В) прикрывает две трети сошника
- В) свисает в ротоглотку

74. При 2 степени гипертрофии глоточной миндалины аденоидная ткань:

- А) прикрывает весь сошник
- Б) прикрывает верхнюю треть сошника
- В) прикрывает две трети сошника
- Г) свисает в ротоглотку

75. При 3 степени гипертрофии глоточной миндалины аденоидная ткань:
- А) прикрывает весь сошник
  - Б) прикрывает верхнюю треть сошника
  - В) прикрывает две трети сошника
  - Г) свисает в ротоглотку
76. Клиническая картина инфекционного мононуклеоза характеризуется:
- А) отеком, гиперемией слизистой оболочки миндалин и задней стенки глотки
  - Б) налетами на слизистой оболочке глотки
  - В) гепатолиенальным синдромом
  - Г) анемией
77. Для ангины при агранулоцитозе характерно:
- А) увеличение размера миндалин
  - Б) язвы с некротическим с налетом на небных миндалинах и других отделах глотки
  - В) точечные беловатые высыпания на миндалинах
  - Г) наличие одиночной язвы на верхнем полюсе миндалины
78. Для ангины при остром лейкозе характерно:
- А) увеличение размера миндалин
  - Б) язвы с некротическим с налетом на небных миндалинах и других отделах глотки
  - В) точечные беловатые высыпания на миндалинах
  - Г) кровоизлияния под слизистую оболочку глотки
79. Верхняя стенка глотки начинается от:
- А) свода черепа
  - Б) основания черепа
  - В) уровня твердого неба
  - Г) уровня корня языка
80. Глоточное лимфаденоидное кольцо включает в себя:
- А) 2 небные миндалины
  - Б) 2 трубные миндалины
  - В) 2 гортанные миндалины
  - Г) 2 подъязычные миндалины
81. Укажите углубления, локализующиеся в гортаноглотке:
- А) валлекулы
  - Б) гортанные желудочки
  - В) грушевидные синусы
  - Г) сигмовидные синусы
82. Фолликулы небной миндалины содержат преимущественно:
- А) В – лимфоциты
  - Б) Т – лимфоциты

- В) лейкоциты
- Г) ретикулоциты

83. В - лимфоциты:

- А) поступают в паренхиму небной миндалины с током крови
- Б) поступают в паренхиму небной миндалины с током лимфы
- В) формируются в фолликулах миндалин
- Г) все вышеперечисленное

84. Лакуны небных миндалин покрыты:

- А) многослойным плоским эпителием
- Б) цилиндрическим эпителием
- В) ретикулярным эпителием
- Г) переходным эпителием

85. Миндалины глоточного кольца имеют сходное строение с:

- А) солитарными фолликулами по ходу кишечника
- Б) пейеровыми бляшками по ходу кишечника
- В) аппендиксом
- Г) лимфоузлами

86. Миндалины глоточного кольца являются составной частью:

- А) лимфо-эпителиального иммунологического барьера
- Б) лимфо-интерстициального
- В) лимфо-кровенного
- Г) все вышеперечисленное

87. Катаральную ангину дифференцируют с:

- А) дифтерией
- Б) острым фарингитом
- В) не требует дифференцировки
- Г) бактериальной ангиной

88. Лакунарную ангину дифференцируют с:

- А) дифтерией
- Б) острым фарингитом
- В) не требует дифференцировки
- Г) бактериальной ангиной

89. Фолликулярную ангину дифференцируют с:

- А) дифтерией
- Б) острым фарингитом
- В) не требует дифференцировки
- Г) бактериальной ангиной

90. Количество мононуклеаров в крови больного моноцитарной ангиной в начале заболевания:

- А) уменьшается
- Б) увеличивается
- В) не изменяется
- Г) зависит от стадии процесса

91. Причиной моноцитарной ангины является:

- А) веретенообразная палочка
- Б) щечная спирохета
- В) ретровирус
- Г) вирус Эпштейна-Барр

92. Причиной ангины Симановского – Венсана являются:

- А) веретенообразная палочка
- Б) щечная спирохета
- В) ретровирус
- Г) вирус Эпштейна-Барр

93. Переохлаждение - это:

- А) причина ангины
- Б) предрасполагающий фактор возникновения ангины
- В) у детей – причина
- Г) у взрослых – предрасполагающий фактор

94. Если ребенок, посещающий детский сад, заболел ангиной, то:

- А) в детском саду надо объявить карантин
- Б) карантин не объявляют
- В) зависит от клинической формы ангины
- Г) зависит от возраста детей в группе

95. Размер небных миндалин у больного хроническим тонзиллитом:

- А) не имеет клинической ценности
- Б) свидетельствует о декомпенсации процесса
- В) свидетельствует о декомпенсации процесса только у детей
- Г) свидетельствует о декомпенсации процесса только у взрослых

96. Объективные признаки хронического тонзиллита:

- А) увеличение размера небных миндалин
- Б) наличие жидкого гноя в лакунах небных миндалин
- В) увеличение регионарных лимфоузлов
- Г) спаянность миндалин с передними небными дужками

97. Тонзиллогенные заболевания – это:

- А) заболевания внутренних органов, которые вызывают хронический тонзиллит

- Б) заболевания внутренних органов, которые связаны с хроническим тонзиллитом этиопатогенетически
- В) заболевания ЛОР - органов, которые вызывают хронический тонзиллит
- Г) хронический тонзиллит, который передается генетически

98. Тонзиллогенные заболевания – это:

- А) ревматический полиартрит
- Б) миокардит
- В) нефрит
- Г) пневмония

99. Типичными проявлениями паратонзиллярного абсцесса являются:

- А) вынужденное положение головы и шеи
- Б) повышение температуры тела
- В) тризм жевательной мускулатуры
- Г) отсутствие тризма жевательной мускулатуры

100. Клинические формы хронического тонзиллита:

- А) катаральная
- Б) компенсированная
- В) декомпенсированная
- Г) терминальная

## 2. КЛИНИЧЕСКАЯ АНАТОМИЯ, ФИЗИОЛОГИЯ, МЕТОДЫ ИССЛЕДОВАНИЯ И ЗАБОЛЕВАНИЯ ГОРТАНИ

### Ситуационные задачи

1. Молодой человек 23 лет, ремонтировал квартиру. После применения водорастворимой краски внезапно у него появилось чувство нехватки воздуха, сухой кашель. Затем присоединилась и стала нарастать инспираторная одышка. Больной вызвал скорую помощь. Врач ввёл лекарство внутримышечно, через 20 минут одышка значительно уменьшилась, затем и вовсе исчезла. Врач сказал, что такое заболевание требует врачебного наблюдения в стационаре, а также предупредил, что больному нельзя использовать краску этой марки для ремонта. Поставьте клинический диагноз. Чем вызвана одышка и чувство нехватки воздуха? Какое лекарство ввёл врач?

2. У женщины 45 лет, после переохлаждения появились сухой кашель и охриплость голоса, температура тела повысилась до субфебрильных цифр. Больная вызвала врача на дом. Во время общения с больной, врач отметил, что при разговоре, попытке встать с кровати, даже небольшом напряжении, у больной появляется одышка с затруднением вдоха. Врач поставил диагноз: ОРВИ и сказал, что возможно, начинается опасное для здоровья осложнение и выписал направление на госпитализацию в инфекционное отделение. Определите причину одышки у больной, а также стадию процесса.

3. У ребёнка 3 лет внезапно появились одновременно сухой кашель, выделения из носа слизистого характера, через несколько часов повысилась температура до 38,5°. Ночью кашель усилился, приобрёл лающий оттенок, появилась постепенно нарастающая одышка. Врач скорой помощи отметил несколько симптомов: инспираторный характер одышки, втяжение межрёберных промежутков, над- и подключичных ямок, выраженное беспокойство ребёнка. Врач поставил диагноз: подголосовой ларингит, сказал, что необходима срочная госпитализация в специализированное инфекционное отделение. Перед транспортировкой ребёнка врач сделал инъекцию лекарственного препарата. Поставьте диагноз, определите стадию стеноза гортани. Какой препарат применил врач, и с какой целью.

4. Ребёнок 2 лет, госпитализирован в ларингитное отделение больницы с диагнозом: острый стенозирующий ларинготрахеит. В отделении сразу начата интенсивная терапия, на фоне проведения которой состояние больного стабилизировалось - температура снизилась, интенсивность одышки уменьшилась. Ночью мама вызвала



дежурного врача, так как состояние ребёнка вновь ухудшилось. Температура поднялась до фебрильных цифр, усилились одышка и лающий кашель, голос стал хриплым. Ребёнок стал вялым, обеими руками держался за спинку кровати, фиксируя, таким образом, плечевой пояс. При осмотре: выражен акроцианоз, дыхание поверхностное, имеется втяжение в эпигастральной области. Поставьте диагноз, определите стадию процесса, основные направления оказания помощи.

5. В приемник ЛОР отделения в порядке неотложной помощи обратился мужчина 54 лет с жалобами на ощущение нехватки воздуха, отёк кожи лица и шеи. Из анамнеза удалось выяснить, что отёк кожи лица и шеи проявился вскоре после укуса осы. Во время разговора с врачом и подготовки инструментария для осмотра ЛОР органов, состояние больного ухудшилось, резко усилилась одышка, появился цианоз кожи лица и пальцев рук. Внезапно больной схватился руками за шею, захрипел и потерял сознание. Кожа лица приобрела чугунный оттенок. При этом дыхание отсутствовало, АД не определялось. Врач, встав на колени, сделал глубокий разрез на шее, после чего, дыхание восстановилось. Затем врач сказал, что больного необходимо транспортировать в операционную для проведения трахеотомии. Поставьте диагноз. Определите стадию стеноза гортани. Какую операцию провёл врач для восстановления дыхания?

6. В ларингитное отделение многопрофильной больницы в порядке неотложной помощи поступил ребёнок 5 лет с жалобами на одышку с затруднением вдоха, сухой кашель с лающим оттенком, охриплость голоса, лихорадку. В отделении был поставлен диагноз: острый стенозирующий ларинготрахеит, больной был госпитализирован. В связи с ухудшением состояния – переходом II стадии стеноза гортани в III стадию, ребёнку была проведена назотрахеальная интубация. По каким признакам врач определил переход одной стадии стеноза гортани в другую и необходимость проведения интубации.

7. Больному 15 лет, в стоматологической поликлинике под местной инфильтрационной новокаиновой анестезией был удалён зуб. Через 20 минут мальчик стал жаловаться на нехватку воздуха. Врач отметил появление одышки с затруднением вдоха, тахикардию, тахипноэ. При дыхании межрёберные промежутки, над- и подключичные ямки, кожа в области ярёмной вырезки резко втягивались, больной был беспокойным. Инъекция лекарственного препарата уже через 10 минут привела к исчезновению одышки. Врач вызванной бригады скорой помощи подтвердил правильность диагноза стоматолога, характер и объём оказанной помощи. Он сказал, что госпитализирует больного для врачебного наблюдения. Определите характер одышки, стадию стеноза гортани, поставьте диагноз.

Какое бы лекарственное средство применили Вы в данной ситуации?

8. Больной 50 лет, после переохлаждения стал жаловаться на сильные боли в горле. В течение суток боль в горле усилилась и стала нестерпимой. Боль усиливалась при глотании, появилась дисфагия, поперхивание жидкой пищей. Больной перестал глотать сначала твёрдую, а, затем, и жидкую пищу. Температура все три дня заболевания оставалась субфебрильной. На третий день больной обратился к ЛОР врачу поликлиники. При орофарингоскопии врач не увидел изменений в ротоглотке, поэтому применил другой метод эндоскопического исследования ЛОР органов. Он дал больному направление в стационар, сказав, что в горле сформировался гнойник, который необходимо вскрыть. Поставьте клинический диагноз. Какой метод эндоскопического исследования применил врач? Применение какого инструмента наиболее рационально для вскрытия гнойника данной локализации?

9. Больная 56 лет, преподаватель средней школы, после проведения 4 уроков, к концу рабочего дня почувствовала заложенность носа, охриплость голоса. Затем голос потерял звучность – «исчез» или «сел». Больная обратилась к врачу. Врач провёл переднюю риноскопию и непрямую ларингоскопию. Затем врач сказал, что диагноз не вызывает сомнений, назначил лечение: сосудосуживающие капли в нос, голосовой покой, ингаляции антибактериальных и противоотёчных препаратов, электрофорез кальция на переднюю поверхность шеи. Поставьте клинический диагноз. Для поражения какого отдела гортани характерна охриплость голоса в качестве основного симптома? Какие факторы в данном случае способствовали развитию заболевания? Среднего отдела (область голосовой щели).

10. У ребёнка 3-х лет внезапно поднялась температура до фебрильных цифр, появился насморк. Через несколько часов присоединился сухой кашель с лающим оттенком, при плаче появлялась инспираторная одышка. Голос был звонким. Вызванный на дом педиатр дал направление в стационар. Поставьте клинический диагноз. Достаточно ли клинических симптомов для постановки диагноза. Определите место и значение симптома дисфонии в клинической картине заболевания.

11. У трёхлетнего ребёнка во сне неожиданно начался лающий кашель, дыхание стало шумным. В акте дыхания участвовала вся вспомогательная мускулатура, ребёнку явно не хватало воздуха, губы посинели, ребёнок покрылся холодным потом. Голос оставался звонким. Температура тела незначительно повышена. Приступ удушья возник ночью, на фоне полного благополучия. Поставьте клинический диагноз. Почему приступ

возник ночью? Какие лечебные мероприятия следует провести ребёнку до приезда скорой помощи (если дома нет никаких лекарств).

12. Больная 56 лет обратилась к фониатру с жалобами на охриплость голоса, его слабость. При непрямой ларингоскопии врач обнаружил, что левая половина гортани неподвижна. Врач назначил обследования. Какие заболевания могут быть причиной охриплости голоса у данной больной?

13. Больной 45 лет жалуется на слабость голоса, его утомляемость. Во время острых респираторных заболеваний появляется затруднение дыхания. Эти симптомы возникли после того, как два года назад больному была сделана операция струмэктомии. При непрямой ларингоскопии слизистая оболочка гортаноглотки и гортани не изменена. Голосовые складки белые, расположены параллельно друг другу, занимают парамедианное положение. Ваш диагноз. Почему голосовые складки занимают именно такое положение (не расслаблены).

14. К врачу обратился больной 53 лет с жалобами на першение в горле, усиленное отделение мокроты, охриплость голоса. Из анамнеза выяснилось, что больной курит в течение 20 лет. Работает кладовщиком. Работа связана с перепадами температур и напряжением голоса. Голос изменился 3 года назад после респираторно-вирусного заболевания. При непрямой ларингоскопии: обе половины гортани равномерно подвижны, голосовые складки серые, утолщены, особенно в области их свободного края. Слизистая оболочка желудочковых складок, верхушек черпаловидных хрящей и межчерпаловидного пространства равномерно утолщена, умеренно гиперемирована. Поставьте клинический диагноз. Какие факторы способствовали развитию заболевания?

15. Ребёнок 4-х лет поступил в ларингитное отделение многопрофильной больницы с диагнозом: острый стенозирующий ларинготрахеит. В отделении, несмотря на проводимое лечение, состояние ребёнка ухудшилось, стеноз гортани достиг III стадии. Ребёнок был интубирован и переведен в детское реанимационное отделение. В течение ночи проводилась активная патогенетическая терапия. Утром была проведена экстубация. Однако уже через 15 минут ребёнка вновь пришлось интубировать. Назовите основные критерии оценки состояния по которым определяются показания к интубации.

16. Больной 65 лет обратился к ЛОР врачу по поводу длительной (2 мес.) охриплости голоса, переходящей в афонию. В последние 2 недели периодически стало появляться ощущение нехватки воздуха. При непрямой ларингоскопии в подголосовом пространстве гортани определяется округлой формы новообразование, значительно суживающее голосовую щель. Левая голосовая складка ограничено подвижна. Врач взял

кусочек новообразования для исследования, после получения результатов которого сказал, что новообразование необходимо лечить рентгеновскими лучами, но, предварительно необходимо провести небольшую операцию. О какой операции говорил врач? Почему её необходимо провести перед лучевым лечением?

17. Больная 58 лет доставлена машиной СП в приёмник ЛОР отделения с жалобами на затруднение дыхания. Состояние больной тяжёлое, кожа бледная, акроцианоз. Дыхание поверхностное с максимальным втяжением податливых мест грудной стенки. Больная беспокойна. В анамнезе верифицированная опухоль гортани. В отделении больной проведена трахеотомия, дыхание восстановлено. На кожную рану наложены два шва – один выше трахеотомической канюли, другой – ниже её. Через несколько часов дежурный врач заметил появление подкожной эмфиземы, к утру распространившейся от нижней челюсти до ключиц. С чем связано появление эмфиземы? Какие лечебные мероприятия показаны в данном случае?

18. Больной 48 лет обратился к ЛОР врачу по поводу длительной охриплости голоса. При непрямой ларингоскопии врач увидел, что правая голосовая складка инфильтрирована, гиперемирована, умеренно отёчна. Обе голосовые складки подвижны. Голосовая щель широкая. При направленном сборе анамнеза выявлено тяжёлое общее заболевание. Больной направлен в специализированное лечебное учреждение. О каком заболевании идёт речь?

19. Больной 38 лет, житель Гомельской области жалуется на ощущение сухости в носу и глотке, некоторое затруднение носового дыхания, плохое обоняние, охриплость голоса, кашель. В последнее время отмечает слабость, сильную утомляемость. При обследовании больного изменений со стороны внутренних органов не выявлено. При передней риноскопии определяются инфильтраты по дну и в области боковой стенки полости носа. Инфильтраты распространяются по боковым стенкам носоглотки на мягкое нёбо. При непрямой ларингоскопии подобные изменения обнаружены в подголосовом пространстве гортани. Слизистая оболочка в области инфильтратов истончена, сухая, покрыта корками.

Голосовая щель широкая, дыхание свободное. Поставьте клинический диагноз.

### **Тестовые задания**

#### **Один или несколько правильных ответов**

1. Укажите анатомические образования, граничащие с боковыми поверхностями гортани:

- А) боковые доли щитовидной железы
- Б) сосудисто-нервные пучки шеи
- В) грудино-ключично-сосцевидные мышцы
- Г) двубрюшная мышца

2. Укажите функции гортани:

- А) голосовая
- Б) пищеводная
- В) защитная
- Г) дыхательная

3. Укажите, к какому хрящу прикрепляются передние концы голосовых складок:

- А) к черпаловидным хрящам
- Б) к перстневидному хрящу
- В) к щитовидному хрящу
- Г) к рожковидным хрящам

4. Укажите, с каким хрящом соединяются суставами черпаловидные хрящи:

- А) с щитовидным хрящом
- Б) с перстневидным хрящом
- В) с рожковидными хрящами
- Г) с клиновидными хрящами

5. Укажите характер движений в перстне-щитовидном суставе:

- А) щитовидный хрящ наклоняется вперед-назад
- Б) щитовидный хрящ наклоняется вправо-влево
- В) перстневидный хрящ наклоняется вперед-назад
- Г) перстневидный хрящ наклоняется вправо-влево

6. Укажите, сколько отделов выделяют в гортани:

- А) два
- Б) три
- В) четыре
- Г) пять

7. Укажите, между какими анатомическими образованиями располагается коническая связка:

- А) щитовидным хрящом и подъязычной костью
- Б) перстневидным хрящом и трахеей
- В) щитовидным и перстневидным хрящами
- Г) щитовидным хрящом и надгортанником

8. Щитоподъязычная связка соединяет:

- А) перстневидный и щитовидный хрящи
- Б) перстневидный и черпаловидный хрящи
- В) щитовидный хрящ и подъязычную кость

Г) щитовидный хрящ и трахею

9. Укажите функциональную роль задней перстнечерпаловидной мышцы:

- А) суживает голосовую щель
- Б) расслабляет голосовые связки
- В) расширяет просвет гортани
- Г) расслабляет связки и суживает голосовую щель

10. Движения в перстнечерпаловидном суставе приводят к:

- А) расширению голосовой щели
- Б) сужению голосовой щели
- В) изменению натяжения голосовых складок
- Г) опусканию надгортанника

11. Одышка при стенозе гортани:

- А) экспираторная
- Б) инспираторная
- В) смешанная
- Г) стридорозная

12. Укажите, каким эпителием покрыта слизистая оболочка голосовых складок:

- А) многослойным плоским
- Б) однослойным плоским
- В) однорядным мерцательным
- Г) многорядным мерцательным

13. Укажите, в каком отделе гортани имеется рыхлый подслизистый слой:

- А) в преддверии гортани
- Б) в области голосовых складок
- В) в области валлекул
- Г) в подголосовой области

14. Укажите, что из перечисленного относят к методам исследования гортани:

- А) импедансометрия
- Б) стробоскопия
- В) дуплексное сканирование
- Г) камертональное исследование

15. Стробоскопия - это:

- А) метод исследования гортани
- Б) метод лечения заболеваний гортани
- В) метод исследования трахеи
- Г) ничего из вышеперечисленного

16. Укажите, в какой функции участвует надгортанник:

- А) дыхательной

- Б) голосообразующей
- В) пищепроводной
- Г) защитной

17. Назовите мышцу, которая расширяет голосовую щель:

- А) щито-черпаловидная внутренняя
- Б) косая черпаловидная
- В) перстне-щитовидная
- Г) задняя перстне-черпаловидная

18. Укажите мышцы, опускающие надгортанник:

- А) язычно-надгортанные
- Б) черпало-надгортанная
- В) перстне-щитовидная
- Г) задняя перстне-черпаловидная

19. Укажите анатомические образования, ограничивающие вход в гортань:

- А) преддверные складки
- Б) черпалонадгортанные складки
- В) надгортанник
- Г) черпаловидные хрящи

20. Защитная функция гортани проявляется в:

- А) в движении гортани вниз от корня языка
- Б) в движении гортани вверх под корень языка
- В) в движении надгортанника кзади, прикрывающее вход в гортань
- Г) в рефлекторном кашле

21. Укажите, какие рефлекторные реакции возникают при попадании инородного тела в гортань:

- А) спазм голосовой щели
- Б) рефлекторный кашель
- В) сокращение мышц языка
- Г) сокращение мышц мягкого неба

22. Укажите парные хрящи гортани:

- А) щитовидный
- Б) черпаловидный
- В) перстневидный
- Г) рожковидный

23. Укажите непарные хрящи гортани:

- А) щитовидный
- Б) черпаловидный
- В) надгортанный

Г) перстневидный

24. Укажите методы исследования гортани:

- А) передняя ларингоскопия
- Б) непрямая ларингоскопия
- В) стробоскопия
- Г) прямая ларингоскопия

25. Укажите месторасположение рефлексогенных зон гортани:

- А) гортанная поверхность надгортанника
- Б) желудочки гортани
- В) слизистая оболочка голосовых связок
- Г) валлекулы

26. Укажите инструмент, при помощи которого производится непрямая ларингоскопия:

- А) ларингоскоп
- Б) гортанное зеркало
- В) шпатель
- Г) бронхоскоп

27. Укажите, каким нервом осуществляется чувствительная иннервация слизистой оболочки гортани:

- А) нижний гортанный
- Б) языкоглоточный
- В) верхний гортанный
- Г) тройничный

28. Укажите, какую связку необходимо рассечь при асфиксии для вскрытия просвета гортани:

- А) щито-подъязычную
- Б) щито-надгортанную
- В) перстне-щитовидную
- Г) перстне-трахеальную

29. Укажите мышцу, расширяющую просвет голосовой щели:

- А) боковая перстнечерпаловидная
- Б) поперечная черпаловидная
- В) косая черпаловидная
- Г) задняя перстнечерпаловидная

30. Укажите, скопление какой ткани имеется в подскладочном пространстве гортани в детском возрасте:

- А) сосудистой
- Б) жировой клетчатки
- В) нервной



Г) лимфоидной

31. Укажите, на уровне каких шейных позвонков располагается гортань у взрослого человека:

- А) с четвертого по шестой
- Б) с первого по второй
- В) с пятого по седьмой
- Г) с третьего по четвертый

32. Укажите, какой хрящ формирует кадык (адамово яблоко) у мужчин:

- А) перстневидный
- Б) щитовидный
- В) надгортанный
- Г) черпаловидный

33. Укажите, при помощи какой связки гортань соединяется с подъязычной костью:

- А) мембрана дна полости рта
- Б) щито-подъязычная мембрана
- В) эластический конус гортани
- Г) надгортанно-подъязычная

34. Укажите хрящ, являющийся основой (фундаментом) гортани:

- А) клиновидный
- Б) черпаловидный
- В) надгортанный
- Г) перстневидный

35. Укажите хрящ, к которому прикрепляются наружные мышцы гортани:

- А) клиновидный
- Б) черпаловидный
- В) надгортанный
- Г) щитовидный

36. Укажите анатомические части надгортанника:

- А) лепесток
- Б) тычинка
- В) стебелек
- Г) пестик

37. Укажите отростки черпаловидного хряща:

- А) голосовой
- Б) короткий
- В) длинный
- Г) мышечный

38. Стробоскопия - это:

- А) метод исследования гортани с помощью шпателя
- Б) метод исследования гортани с помощью зеркала
- В) метод исследования гортани с помощью импульсного света
- Г) метод исследования гортани с помощью ларингоскопа

39. В преддверии гортани находятся:

- А) надгортанник
- Б) валлекулы
- В) вестибулярные складки
- Г) грушевидные синусы

40. Укажите органы шеи, которые граничат с гортанью сзади:

- А) трахея
- Б) гортаноглотка
- В) средостение
- Г) пищевод

41. Укажите наиболее тяжелое клиническое проявление подскладочного ларингита:

- А) стойкая дисфония
- Б) острый стеноз гортани
- В) асматический бронхит
- Г) гиперчувствительность гортани

42. Укажите симптомокомплекс, характерный для флегмонозного ларингита:

- А) дисфония и боль в гортани
- Б) дисфония, дисфагия, боль в гортани, лихорадка, нарастающая дыхательная недостаточность
- В) дисфагия, боль в гортани
- Г) дисфагия, боль за грудиной

43. Укажите, где должны лечиться больные с гортанной ангиной:

- А) дома
- Б) в стационаре
- В) в поликлинике
- Г) особого лечения не требуется

44. Укажите, в какой стадии острого стеноза гортани показана срочная трахеостомия:

- А) стадии компенсации
- Б) стадии субкомпенсации
- В) стадии декомпенсации
- Г) стадии асфиксии

45. Укажите фактор, определяющий выбор варианта трахеостомии:

- А) уровень сужения просвета гортани

- Б) стадия стеноза гортани
- В) возраст пациента
- Г) предпочтения пациента

46. Укажите, в какой стадии стеноза гортани показана срочная коникотомия:

- А) стадия компенсации
- Б) стадия неполной компенсации
- В) стадия декомпенсации
- Г) терминальная стадия

47. «Певческие узелки» клинически проявляется:

- А) болевыми ощущениями
- Б) приступообразным кашлем
- В) стойкой дисфонией
- Г) клинически не проявляются

48. Укажите, какой кашель характерен для острого подскладочного ларингита:

- А) приступообразный кашель
- Б) сухой
- В) лающий
- Г) влажный

49. Укажите возможные причины острого стеноза гортани:

- А) инородное тело гортани
- Б) отек гортани
- В) гортанная ангина
- Г) хронический катаральный ларингит

50. Укажите возможные причины острого стеноза гортани:

- А) отек воспалительного происхождения
- Б) опухоль гортани
- В) отек невоспалительного происхождения
- Г) стридор

51. Укажите изменения в гортани при подскладочном ларингите:

- А) гиперемия слизистой оболочки и появление валиков в подголосовой области гортани
- Б) появление грязно-серого налета на слизистой оболочке гортани
- В) появление гнойного налета на слизистой оболочке гортани
- Г) наличие воспалительного инфильтрата в области надгортанника

52. Укажите симптомы, характерные для стеноза гортани в стадии компенсации:

- А) инспираторная одышка, частое поверхностное дыхание, акроцианоз, психомоторное возбуждение, страх смерти
- Б) урежение и углубление дыхания
- В) дыхание типа Чейн-Стокса, бледность кожных покровов, потеря сознания

Г) стридорозное дыхание, акроцианоз, психомоторное возбуждение, страх смерти, непроизвольные мочеиспускание и дефекация

53. Укажите симптомы, характерные для стеноза гортани в стадии субкомпенсации:

- А) инспираторная одышка, учащение дыхания, акроцианоз, психомоторное возбуждение
- Б) урежение и углубление дыхания, выпадение пауз между вдохом и выдохом
- В) дыхание типа Чейн-Стокса, бледность кожных покровов, потеря сознания
- Г) стридорозное дыхание, цианоз, психомоторное возбуждение, страх смерти, непроизвольные мочеиспускание и дефекация

54. Укажите симптомы, характерные для стеноза гортани в стадии декомпенсации:

- А) инспираторная одышка, частое поверхностное дыхание, нитевидный пульс, бледно-синюшный цвет кожных покровов, снижение артериального давления, вынужденное положение больного
- Б) урежение и углубление дыхания, выпадение пауз между вдохом и выдохом, учащение пульса
- В) дыхание типа Чейн-Стокса, бледность кожных покровов, потеря сознания
- Г) стридорозное дыхание, акроцианоз, психомоторное возбуждение, страх смерти, непроизвольные мочеиспускание и дефекация

55. Укажите причины острого катарального ларингита:

- А) инфекция
- Б) переохлаждение
- В) запыленность и загазованность
- Г) перенапряжение голосового аппарата

56. Стридор может быть:

- А) на вдохе
- Б) на выдохе
- В) и на входе, и на выходе
- Г) проявляется при кашле

57. Укажите, показана ли госпитализация больному гортанной ангиной:

- А) да
- Б) нет
- В) только в случае наличия у больного осложнений
- Г) возможно амбулаторное лечение

58. Укажите симптомы, характерные для подскладочного ларингита у детей (ложный круп):

- А) постепенное начало, смешанная одышка, осиплость, сухой «старческий кашель», постепенное начало симптоматики стеноза гортани
- Б) внезапное начало, инспираторная одышка, чистый голос, «лающий кашель», быстрое развитие симптомов стеноза гортани

В) постепенное начало, смешанная одышка, осиплость, «лающий кашель», постепенное нарастание симптоматики стеноза гортани

Г) асфиксия

59. Укажите основные жалобы больного острым катаральным ларингитом:

А) осиплость

Б) кашель

В) неприятное ощущение в горле

Г) кровохарканье

60. Укажите симптомы, характерные для стеноза гортани:

А) осиплость

Б) дисфагия

В) инспираторная одышка

Г) экспираторная одышка

61. Укажите разновидности ограниченной формы хронического гипертрофического ларингита:

А) певческие узелки

Б) пахидермия гортани

В) контактная язва

Г) папиллома

62. Укажите ларингоскопические признаки хронического атрофического ларингита:

А) истончение слизистой оболочки гортани

Б) контактная язва на голосовой складке

В) сухость слизистой оболочки гортани

Г) густая слизь и корки на слизистой оболочке гортани

63. Укажите, какие заболевания относят к группе гнойных ларингитов:

А) гортанная ангина

Б) абсцесс гортани

В) флегмонозный ларингит

Г) подскладочный ларингит

64. Укажите ларингоскопические признаки хондроперихондрита гортани:

А) гиперемия и отек слизистой оболочки гортани

Б) синюшность слизистой оболочки гортани

В) гнойные свищи в гортани

Г) сужение просвета в гортани

65. Укажите симптомы флегмонозного ларингита:

А) першение в горле

Б) затруднение дыхания

В) осиплость

Г) высокая лихорадка

66. Укажите признаки флегмонозного ларингита, определяемые при ларингоскопии:

- А) гиперемия слизистой оболочки гортани
- Б) изъязвления слизистой оболочки гортани
- В) участки нагноения
- Г) сужение голосовой щели

67. Укажите возможные осложнения флегмонозного ларингита:

- А) мастит
- Б) мастоидит
- В) медиастинит
- Г) мирингит

68. Укажите, в чем заключается патологоанатомическая сущность хондроперихондрита гортани:

- А) гнойное воспаление подслизистого слоя гортани
- Б) гнойное воспаление хрящей и надхрящницы гортани
- В) воспаление надхрящницы
- Г) гнойное воспаление слизистой оболочки гортани

69. Укажите, в чем состоит патологоанатомическая сущность флегмонозного ларингита:

- А) гнойное воспаление слизистой оболочки гортани
- Б) диффузное гнойное воспаление подслизистых скоплений, жировой ткани и межмышечной клетчатки гортани
- В) гнойное воспаление мышц гортани
- Г) гнойное воспаление хрящей гортани

70. Укажите, какое положение необходимо придать телу больного со стенозом гортани:

- А) горизонтальное на спине
- Б) горизонтальное на животе
- В) горизонтальное на боку
- Г) полусидячее положение

71. Укажите, какой вид ларингоскопии чаще используется у детей с подскладочным ларингитом:

- А) прямая ларингоскопия
- Б) непрямая ларингоскопия
- В) передняя ларингоскопия
- Г) задняя ларингоскопия

72. Укажите, в каком отделе гортани возникают наиболее выраженные воспалительные изменения при ложном крупе:

- А) в преддверии гортани
- Б) в области голосовых складок

- В) в подголосовой области
- Г) в морганиевых желудочках

73. Укажите основной клинический симптом при певческих узелках гортани:

- А) охриплость
- Б) слабость
- В) одышка
- Г) стеноз

74. Укажите заболевание, при котором возникает острое воспаление голосовых складок:

- А) острый катаральный ларингит
- Б) острый катаральный фарингит
- В) острый катаральный тонзиллит
- Г) острый катаральный фронтит

75. При обструкции гортани инородным телом возникает:

- А) асфиксия
- Б) ателектаз
- В) острый ларингит
- Г) эмфизема

76. Укажите операцию, показанную при остром стенозе гортани в терминальной стадии:

- А) коникотомия
- Б) коникостомия
- В) трахеотомия
- Г) трахеостомия

77. Укажите, изменяется ли голос при трахеальном стенозе:

- А) да
- Б) нет
- В) незначительно
- Г) исчезает полностью

78. Укажите, что нужно сделать при нарастающей подкожной эмфиземе шеи после трахеостомии:

- А) распустить швы на коже шеи вокруг трахеостомы
- Б) затянуть швы на коже
- В) ничего делать не следует
- Г) провести ревизию раны

79. Укажите характерные ларингоскопические признаки острого катарального ларингита:

- А) гиперемия слизистой оболочки гортани
- Б) отек слизистой оболочки гортани
- В) грязно-серый налет на слизистой оболочке гортани
- Г) ограничение подвижности голосовых складок

80. Клинические формы хронического ларингита:

- А) катаральная
- Б) гиперпластическая
- В) атрофическая
- Г) серозная

81. Верхняя трахеотомия – это:

- А) рассечение колец трахеи выше перешейка щитовидной железы
- Б) рассечение колец трахеи ниже перешейка щитовидной железы
- В) рассечение колец трахеи через перешеек щитовидной железы
- Г) рассечение колец трахеи выше щитовидного хряща

82. Средняя трахеотомия – это:

- А) рассечение колец трахеи выше перешейка щитовидной железы
- Б) рассечение колец трахеи ниже перешейка щитовидной железы
- В) рассечение колец трахеи через перешеек щитовидной железы
- Г) рассечение колец трахеи выше щитовидного хряща

83. Нижняя трахеотомия – это:

- А) рассечение колец трахеи выше перешейка щитовидной железы
- Б) рассечение колец трахеи ниже перешейка щитовидной железы
- В) рассечение колец трахеи через перешеек щитовидной железы
- Г) рассечение колец трахеи выше щитовидного хряща

84. Укажите, к какому хрящу прикрепляются задние концы голосовых складок:

- А) к черпаловидным хрящам
- Б) к перстневидному хрящу
- В) к щитовидному хрящу
- Г) к рожковидным хрящам

85. Укажите, какой инструмент необходим для проведения прямой ларингоскопии:

- А) шпатель
- Б) ларингоскоп
- В) гортанное зеркало
- Г) стробоскоп

86. Трахеотомия - это:

- А) рассечение колец трахеи
- Б) рассечение перстне-щитовидной связки
- В) рассечение гортани
- Г) рассечение щитоподъязычной связки

87. Гортань – это полый орган, основу которого составляют:

- А) костные структуры



- Б) мышцы
- В) хрящи, мышцы, связки
- Г) эластичный конус

88. Основной хрящ гортани, к которому крепятся все остальные хрящи:

- А) надгортанный
- Б) щитовидный
- В) черпаловидный
- Г) перстневидный

89. Самый крупный хрящ гортани:

- А) черпаловидный
- Б) щитовидный
- В) перстневидный
- Г) надгортанный

90. Стридор - это:

- А) шумное дыхание
- Б) одышка
- В) степень стеноза гортани
- Г) фамилия ученого

91. Перстневидный хрящ состоит из:

- А) 2 – х пластинок, сросшихся под углом
- Б) основания и лепестка
- В) печатки и дуги
- Г) арки и тела

92. Надгортанник в процессе глотания:

- А) неподвижен
- Б) наклоняется кзади
- В) наклоняется кпереди
- Г) совершает колебательные движения

93. Перстневидный и щитовидный хрящи соединены между собой:

- А) плотно – неподвижно
- Б) посредством сустава
- В) одной единственной мышцей и висят друг на друге
- Г) не соединяются между собой

94. Черпаловидный хрящ имеет отростки в количестве:

- А) двух
- Б) трех
- В) четырех
- Г) одного

95. Осложнениями трахеостомии могут быть:

- А) эмфизема
- Б) кровотечения
- В) пневмоторакс
- Г) перикардит

96. Ложная голосовая складка имеет синоним:

- А) вестибулярная складка
- Б) истинная голосовая складка
- В) эластический конус
- Г) коническая связка

97. Гортанные желудочки представляют собой:

- А) углубления снаружи от черпалонадгортанных складок
- Б) карманы на передней поверхности гортани
- В) углубления между корнем языка и надгортанником
- Г) углубления между голосовыми и вестибулярными складками

98. Полость гортани на разрезе представляет собой:

- А) песочные часы
- Б) круг
- В) овал
- Г) треугольник

99. Самая узкая часть полости гортани:

- А) преддверие гортани
- Б) голосовая щель
- В) подскладочное пространство
- Г) область вестибулярных складок

100. Вестибулярные голосовые складки – это:

- А) дубликатура слизистой оболочки
- Б) мышечные образования
- В) продолжение истинных голосовых складок
- Г) полостные карманы

### 3. КЛИНИЧЕСКАЯ АНАТОМИЯ, ФИЗИОЛОГИЯ, МЕТОДЫ ИССЛЕДОВАНИЯ И ЗАБОЛЕВАНИЯ НАРУЖНОГО И СРЕДНЕГО УХА

#### Ситуационные задачи

1. Пожилая женщина обратилась к ЛОР врачу с жалобами на снижение слуха на правое ухо. При отоскопии в наружном слуховом проходе обнаружена плотная масса жёлтокоричневого цвета, полностью его обтурирующая. Левый наружный слуховой проход свободен. Поставьте предварительный диагноз. Какую помощь нужно оказать больной, и какие диагностические тесты провести для уточнения причины тугоухости?

2. Молодой человек, 23 лет, после купания в море стал жаловаться на заложенность левого уха, снижение слуха и боли в левом ухе. Боль в ухе была постоянной и резко усиливалась при надавливании на козелок. При отоскопии: левый наружный слуховой проход равномерно сужен за счёт отёка и инфильтрации кожи его стенок, барабанная перепонка неозрима. Экссудата в наружном слуховом проходе нет. Поставьте предварительный диагноз, опишите тактику лечения.

3. Пожилая женщина после попытки удаления серы из правого наружного слухового прохода стала жаловаться на постоянную боль в ухе. В течение 2 дней боль постепенно усиливалась, становилась особенно острой при открывании рта. Надавливание на козелок также было болезненным. Ваше мнение по поводу характера патологического процесса и его локализации в пределах наружного слухового прохода.

4. Ребёнок, 1 года 2 месяцев стал беспокойным, часто просыпался ночью, плакал. Вызванный на дом педиатр осмотрел ребёнка и выявил следующие признаки заболевания. Температура тела – 37,5°, носовое дыхание нарушено, плач и беспокойство ребёнка усиливается при осторожном лёгком надавливании на козелок. Других патологических изменений не выявлено. Врач направил ребёнка в ЛОР отделение. Ваш предположительный диагноз. В чём разница в интерпретации симптома козелка у взрослых и детей?

5. Пожилой мужчина жалуется на постоянный зуд в наружных слуховых проходах, который иногда становится нестерпимым. Манипуляции в ушах различными предметами (спичками и т.д.) не приносят облегчения. Более того, дважды, после подобных манипуляций, возникал острый диффузный наружный отит (диагноз врача поликлиники) с резкими болями в ушах и высокой температурой. Поставьте клинический диагноз. Определите топографию патологического процесса в пределах наружных слуховых проходов. Определите тактику диагностических и лечебных мероприятий.

6. У ребёнка 8 лет, на 3-ий день вялотекущего ОРВИ появилась стреляющая боль в правом ухе. После приёма анальгина боль прекратилась, но возобновилась через 2 часа. Ваш клинический диагноз. Определите стадию процесса, варианты связи заболевания с ОРВИ.

7. У девочки 8 лет, в разгар ОРВИ появилось ощущение заложенности в левом ухе, которое вскоре сменилось пульсирующей рвущей болью, усиливающейся при глотании. Компресс и вливание капель в ухо несколько улучшили состояние ребёнка. Однако через 3 часа боль в ухе усилилась, приобрела распирающий характер, в связи с чем, машиной СП ребёнок доставлен к ЛОР врачу. Предполагаемый диагноз, стадия процесса, варианты отоскопической картины, лечебные мероприятия.

8. У ребёнка 5 лет после переохлаждения возникли стреляющие боли в правом ухе. Родители лечили ребёнка домашними средствами – после применения тепловых процедур и анальгетиков боли в ухе прекратились. Однако через сутки боль в ухе возобновилась, приобрела распирающий, затем – рвущий характер. Температура тела повысилась до  $38^{\circ}$ , присоединилась головная боль, была однократная рвота. Машиной СП ребёнок доставлен в приёмник ЛОР отделения. Врач, осмотрев больного, сказал, что необходима госпитализация. Кроме того, необходимо проведение малой операции, которая значительно улучшит состояние ребёнка и ускорит выздоровление. После длительных колебаний родители согласились на госпитализацию и проведение операции. После операции из уха началось обильное гноетечение, температура через 2 часа снизилась до нормальных цифр, через 2 дня гноетечение прекратилось, ещё через 2 дня ребёнок был здоров. Поставьте клинический диагноз, опишите операцию, определите показания к её проведению.

9. У ребёнка 3 лет, на фоне острого ринита повысилась температура до  $38,2^{\circ}$ , появились беспокойство, плаксивость. Во время плача держался за левое ухо. Бабушка лечила ребёнка аспирином и грелкой на левое ухо. После проведения домашних лечебных процедур состояние ребёнка улучшилось, он успокоился, температура снизилась до  $37,4^{\circ}$ . На 3 день, на фоне незначительных болей в ухе появилась пастозность (отёк) кожи заушной области. Это встревожило родителей, и они обратились к ЛОР врачу стационара, который госпитализировал ребёнка, сказав, что попытается ограничиться малым хирургическим вмешательством. Сформулируйте клинический диагноз, опишите операцию, определите показания к её применению, обратив внимание на возрастной аспект.

10. В зимнее время года у молодого мужчины внезапно повысилась температура до 39°, появились озноб, ломящая боль в суставах, мышцах, ввиду чего заболевший принял «Фервекс». Состояние больного улучшилось, однако на следующий день температура вновь поднялась до 37,5°, появилась стреляющая, затем распирающая боль в левом ухе, понизился слух. Вызванный на дом терапевт поставил диагноз «грипп», назначил лечение и посоветовал обратиться к ЛОР врачу. Поставьте клинический диагноз, опишите предполагаемую отоскопическую картину. Какие дополнительные методы диагностики необходимы в данном случае и почему.

11. У ребёнка 9 лет, за последний год 3 раза был правосторонний острый гнойный средний отит. Дважды лечился амбулаторно, последний раз отит протекал тяжело, пришлось делать парацентез в стационаре. При исследовании слуха выявлено двустороннее снижение слуха по типу нарушения звукопроводения. Из анамнеза удалось выяснить, что ребёнок часто и длительно болеет простудными заболеваниями, долгое время у него нарушено носовое дыхание, он плохо учится. Ваши предположения о причине снижения слуха. Опишите предполагаемую отоскопическую картину. Какие косвенные признаки заболевания можно выявить у данного больного, какие дополнительные способы исследования применить для уточнения диагноза. Тактика лечения.

12. У ребёнка 12 лет, на фоне острого насморка появились стреляющие боли в ухе. После приёма анальгина боль уменьшилась, однако спустя несколько часов возобновилась и усилилась, стала постоянной, приобрела рвущий характер. Машиной СП больной доставлен в приёмник ЛОР отделения. При осмотре: температура 37,8°. Симптом козелка отрицателен. Наружный слуховой проход свободен. Барабанная перепонка гиперемирована, инфильтрирована, опознавательные признаки отсутствуют. В передних отделах перепонки имеется выпячивание. Поставьте клинический диагноз, определите стадию и фазу заболевания, тактику лечения.

13. У молодой женщины после перенесенного ОРВИ появилась боль в ухе, сначала стреляющего, затем – распирающего характера. Через день боль стихла, но появилось гноетечение из уха и снижение слуха. С этими жалобами больная обратилась к ЛОР врачу поликлиники. Поставьте клинический диагноз, опишите предполагаемую отоскопическую картину, тактику лечения.

14. У ребёнка 10 лет, на фоне острого респираторного заболевания появились стреляющие боли в левом ухе. Родители лечили ребёнка антибиотиками, вливанием в ухо спиртовых капель. После некоторого улучшения, через день, у больного вновь

повысилась температура тела до 38°, появилось гноетечение из левого уха. Родители обратились к врачу поликлиники, который порекомендовал сменить антибиотики, назначил сосудосуживающие капли в нос, капли «ципромед» в ухо. Несмотря на проводимое лечение, состояние ребёнка продолжало ухудшаться. К вечеру появилась боль в левой заушной области, усиливающаяся при пальпации, через 2 часа – отёк и инфильтрация кожи в заушной области. Гноетечение усилилось, температура продолжала оставаться высокой. В порядке неотложной помощи ребёнок доставлен в ЛОР отделение. При осмотре: обращает на себя внимание оттопыривание левой ушной раковины, заушная борозда сглажена. Пальпация заушной области резко болезненна, особенно в области верхушки сосцевидного отростка. При отоскопии наружный слуховой проход заполнен гнойным экссудатом. Сразу же после промывания, наружный слуховой проход заполняется экссудатом. Имеется также некоторое сужение наружного слухового прохода за счёт инфильтрации кожи его задневерхней стенки в костном отделе. Поставьте диагноз, сформулируйте тактику лечения.

15. У ребёнка 5 лет, после переохлаждения появились стреляющие боли в левом ухе. Родители обратились в порядке неотложной помощи в приёмник ЛОР отделения, где была проведена заушная новокаиновая блокада, назначены капли в нос и ухо. Состояние ребёнка несколько улучшилось, поэтому родители не пошли к ЛОР врачу поликлиники для осмотра. Через день у больного повысилась температура тела до 38,5°, усилились боли в ухе, в заушной области появилась припухлость. Родители повторно обратились в приёмник ЛОР отделения. При осмотре врач выявил следующие признаки заболевания: левая ушная раковина оттопырена, стоит перпендикулярно поверхности черепа. В заушной области определяется флюктуирующее выпячивание мягких тканей величиной с куриное яйцо, отёк и инфильтрация кожи, распространяющиеся на теменную, височную и предушную области. Пальпация заушной области резко болезненна. Наружный слуховой проход имеет шелевидную форму за счёт инфильтрации кожи задне-верхней стенки. Барабанная перепонка плохо обозрима, создаётся впечатление её выпячивания. Видимые её участки гиперемированы, опознавательные признаки рассмотреть не удастся. При парацентезе получен гнойный экссудат под давлением. Врач сказал родителям, что парацентеза недостаточно, необходима большая операция под наркозом. Поставьте диагноз. Какие дополнительные способы исследования необходимо применить и с какой целью. Определите тактику лечения.

16. 5-летнему ребёнку врачом приёмника ЛОР отделения был поставлен клинический диагноз «мастоидит» и проведена операция антростома. Во время

операции обнаружено, что пещера и клетки сосцевидного отростка заполнены гнойным экссудатом, слизистая оболочка инфильтрирована и отёчна, костные разрушения не обнаружены. Соответствуют ли операционные находки клиническому диагнозу? Если – нет, то сформулируйте свой диагноз.

17. Пожилой мужчина, страдающий гипертонической болезнью, обратился к ЛОР врачу с жалобами на часто повторяющиеся выделения из ушей. Из анамнеза удалось выяснить, что больной участвовал в военных действиях, перенес контузию, после которой резко понизился слух. К врачу не обращался. В последующем стали повторяться выделения из ушей, преимущественно во время отдыха у моря и на фоне респираторно-вирусной инфекции. В последний год, после начала гипертонической болезни, стал принимать препараты раувольфии, и выделения из ушей стали почти постоянными. Врач, осмотрев больного, и заглянув в рецептурный справочник, пояснил, что побочным действием препаратов раувольфии является отёк слизистой оболочки носа и носоглотки. Это является предрасполагающим фактором к обострению воспалительного процесса в ухе. Опишите предполагаемую отоскопическую картину. Какие ещё факторы могут спровоцировать обострение воспалительного процесса в ухе?

18. Больной 56 лет, отмечает постоянное гноетечение из правого уха с 10-летнего возраста. К врачу обращался редко. Поскольку в прошлом ему были рекомендованы капли борного спирта, стал протирать наружный слуховой проход ваткой со спиртом 1 раз в день. При очередной очистке наружного слухового прохода, заметил кровь на ватке. Это обеспокоило больного, и он обратился к врачу. Предполагаемый диагноз. В чём причина скрытого кровотечения?

19. Больная 47 лет, обратилась к ЛОР врачу поликлиники с жалобами на постоянное гноетечение из правого уха. Гноетечение возникло месяц назад после перенесенного респираторно-вирусного заболевания. При тщательном сборе анамнеза выяснилось, что в детстве, в возрасте 7 лет, у женщины болело ухо, но тогда она жила в деревне, где не было врача. Бабушка лечила заболевание уха народными средствами. С тех пор гноетечение и боль в ухе не беспокоили. При отоскопии справа: в наружном слуховом проходе определяется скудный слизисто-гнойный экссудат. В натянутой части барабанной перепонки на границе передне-нижнего и передне-верхнего квадрантов имеется округлая перфорация, диаметром 3 мм. Через перфорацию видна гиперемированная слизистая оболочка медиальной стенки барабанной полости. В левом ухе изменений нет. При передней риноскопии: слизистая оболочка носа умеренно гиперемирована, отёчна. В задних отделах полости носа определяется скудный слизистый экссудат. При задней

риноскопии: слизистая оболочка носоглотки также гиперемирована, в своде носоглотки – небольшое количество слизистого экссудата. Поставьте клинический диагноз, определите форму заболевания.

Какой должна быть тактика обследования и лечения больной?

20. Больной 45 лет, хроническим гнойным средним отитом болеет с детства. Обострения бывают редко – приблизительно, 1-2 раза в год. Больной обратился к ЛОР врачу поликлиники по поводу очередного обострения заболевания. При отоскопии: в наружном слуховом проходе скудный гнойный экссудат. Барабанная перепонка рубцово изменена, в передне-верхнем квадранте определяется небольшая перфорация диаметром около 1 мм. Сверху перфорация ограничена верхней стенкой наружного слухового прохода. При зондировании перфорации зондом Воячека, носик зонда пальпирует шероховатую костную поверхность. Поставьте клинический диагноз, определите форму заболевания, тактику обследования и лечения.

21. Больная 35 лет, обратилась к ЛОР врачу поликлиники по поводу обострения правостороннего хронического гнойного среднего отита. Считает себя больной в течение 5 лет. Обострения бывают 3-4 раза в год, провоцируются респираторновиральной инфекцией. При отоскопии в правом наружном слуховом проходе - небольшое количество гнойного экссудата. Барабанная перепонка тусклая, опознавательные признаки смазаны. В передне-верхнем квадранте определяется перфорация, просвет которой заполнен серо-белыми бесструктурными массами. Поставьте клинический диагноз, определите дополнительные способы исследования, которые могут быть применены в данном случае.

## Тестовые задания

### Один или несколько правильных ответов

1. Остов ушной раковины образован:

- А) хрящом
- Б) соединительной тканью
- В) костной тканью
- Г) дубликатурой фасции

2. Ушная раковина мышцами и связками прикрепляется:

- А) к височной кости
- Б) к верхней челюсти
- В) к нижней челюсти
- Г) к затылочной кости



3. Перечислите образования, выступы и углубления ушной раковины. (Ответ вписать словами) \_\_\_\_\_

4. Кожа ушной раковины плотно сращена с надхрящницей:

- А) на наружной поверхности ушной раковины
- Б) на внутренней поверхности ушной раковины
- В) по верхнему краю ушной раковины
- Г) по нижнему краю ушной раковины

5. Мочка ушной раковины состоит из:

- А) хрящевой ткани Б) костной ткани
- В) дубликатуры кожи и жировой клетчатки
- Г) содержит полость

6. Протяженность наружного слухового прохода у взрослых составляет:

- А) 3 см
- Б) 2,5 см
- В) 1,5 см
- Г) 1,0 см

7. Назовите отделы наружного слухового прохода (Ответ вписать словами) \_\_\_\_\_

8. Передняя стенка наружного слухового прохода граничит с:

- А) височно-нижнечелюстным суставом
- Б) средней черепной ямкой
- В) сосцевидным отростком
- Г) околоушной слюнной железой

9. Задняя стенка наружного слухового прохода граничит:

- А) с височно-нижнечелюстным суставом
- Б) со средней черепной ямкой
- В) с сосцевидным отростком
- Г) с околоушной слюнной железой

10. Верхняя стенка наружного слухового прохода граничит с:

- А) височно-нижнечелюстным суставом
- Б) средней черепной ямкой
- В) сосцевидным отростком
- Г) околоушной слюнной железой

11. Нижняя стенка наружного слухового прохода граничит с:

- А) височно-нижнечелюстным суставом
- Б) средней черепной ямкой
- В) сосцевидным отростком
- Г) околоушной слюнной железой

12. Назовите анатомические образования, которые способствуют переходу воспалительного процесса из наружного слухового прохода на околоушную слюнную железу и наоборот (Ответ вписать словами)

---

13. Рефлекторный кашель, возникающий при механическом раздражении наружного слухового прохода, объясняется:

- А) иннервацией наружного слухового прохода ветвями n. glossopharyngeus
- Б) иннервацией наружного слухового прохода ветвями n. trigeminus
- В) иннервацией наружного слухового прохода ветвями n. vagus
- Г) иннервацией наружного слухового прохода ветвями n. facialis

14. Барабанная перепонка отграничивает наружный слуховой проход от:

- А) барабанной полости
- Б) слуховой трубы
- В) сосцевидного отростка
- Г) внутреннего уха

15. В натянутой части барабанной перепонки выделяют:

- А) 4 слоя
- Б) 2 слоя В 3 слоя
- Г) 1 слой

16. В ненатянутой части барабанной перепонки выделяют:

- А) 4 слоя
- Б) 2 слоя
- В) 3 слоя
- Г) 1 слой

17. Наружный слой барабанной перепонки образован:

- А) эпидермисом
- Б) эпителием
- В) соединительной тканью
- Г) всеми вышеперечисленными тканями

18. Средний слой барабанной перепонки образован:

- А) эпидермисом
- Б) эпителием
- В) соединительной тканью
- Г) всеми вышеперечисленными тканями

19. Внутренний слой барабанной перепонки образован:

- А) эпидермисом
- Б) эпителием
- В) соединительной тканью

Г) всеми вышеперечисленными тканями

20. Pars tensa барабанной перепонки состоит из следующих слоев:

- А) эпидермиса, эпителия, соединительной ткани
- Б) эпидермиса, эпителия
- В) эпидермиса, соединительной ткани
- Г) эпителия, соединительной ткани

21. Pars flaccida барабанной перепонки состоит из следующих слоев:

- А) эпидермиса, эпителия, соединительной ткани
- Б) эпидермиса, эпителия
- В) эпидермиса, соединительной ткани
- Г) эпителия, соединительной ткани

22. В практических целях барабанную перепонку делят на:

- А) 6 квадрантов
- Б) 5 квадрантов
- В) 4 квадранта
- Г) 3 квадранта

23. Парацентез барабанной перепонки выполняется чаще всего в:

- А) передненижнем квадранте
- Б) задненижнем квадранте
- В) задневерхнем квадранте
- Г) передневерхнем квадранте

24. Перечислите опознавательные знаки барабанной перепонки (Ответ вписать словами)

---

25. Наружное ухо состоит из:

- А) ушной раковины и слуховой трубы
- Б) наружного слухового прохода и барабанной перепонки
- В) ушной раковины и наружного слухового прохода
- Г) слуховой трубы и ушной раковины

26. Среднее ухо - это система полостей:

- А) барабанная полость, ячейки сосцевидного отростка, слуховая труба
- Б) барабанная полость, антрум, аттик
<ли>В) эпитимпанум, мезотимпанум, гипотимпанум- Г) слуховая труба и антрум

27. Объем барабанной полости составляет

- А) 0,5 см<sup>3</sup>
- Б) 1 см<sup>3</sup>
- В) 1,5 см<sup>3</sup>
- Г) 2,0 см<sup>3</sup>

28. Барабанная полость ограничена

- А) 2 стенками
- Б) 4 стенками
- В) 5 стенками
- Г) 6 стенками

29. Верхняя стенка барабанной полости отделяет ее от:

- А) луковицы яремной вены
- Б) дна средней черепной ямки
- В) внутренней сонной артерии
- Г) сосцевидного отростка

30. Нижняя стенка барабанной полости отделяет ее от:

- А) луковицы яремной вены
- Б) дна средней черепной ямки
- В) внутренней сонной артерии
- Г) сосцевидного отростка

31. Передняя стенка барабанной полости отделяет ее от:

- А) луковицы яремной вены
- Б) дна средней черепной ямки
- В) внутренней сонной артерии
- Г) сосцевидного отростка

32. Задняя стенка барабанной полости отделяет ее от:

- А) барабанной перепонки
- Б) дна средней черепной ямки
- В) внутренней сонной артерии
- Г) сосцевидного отростка

33. Наружная стенка барабанной полости граничит с:

- А) луковицей яремной вены
- Б) дном средней черепной ямки
- В) внутренней сонной артерией
- Г) барабанной перепонкой

34. Внутренняя стенка барабанной полости граничит с:

- А) луковицей яремной вены
- Б) дном средней черепной ямки
- В) внутренней сонной артерией
- Г) выступом основного завитка улитки

35. Барабанная струна - это ветвь:

- А) лицевого нерва

- Б) слухового нерва
- В) барабанного сплетения
- Г) тройничного нерва

36. Верхний этаж барабанной полости называется

- А) аттик
- Б) антрум
- В) гипотимпанум
- Г) мезотимпанум

37. Укажите, каким анатомическим образованием закрыто овальное окно на медиальной стенке барабанной полости:

- А) вторичной барабанной перепонкой
- Б) основанием стремени
- В) барабанной перепонкой
- Г) слизистой оболочкой

38. Нисходящее колено канала лицевого нерва проходит:

- А) по медиальной стенке барабанной полости
- Б) по передней стенке барабанной полости
- В) по нижней стенке барабанной полости
- Г) по задней стенке барабанной полости

39. Укажите, каким анатомическим образованием закрыто круглое окно на медиальной стенке барабанной полости:

- А) вторичной барабанной перепонкой
- Б) основанием стремени
- В) первичной барабанной перепонкой
- Г) слизистой оболочкой

40. Перечислите косточки барабанной полости (Ответ вписать словами)

---

41. Самой маленькой косточкой скелета человека является:

- А) молоточек
- Б) наковальня
- В) стремя
- Г) сошник

42. Назовите мышцы барабанной полости (Ответ вписать словом)

---

43. Барабанная полость через слуховую трубу сообщается:

- А) с полостью рта
- Б) с носоглоткой
- В) с полостью носа
- Г) с ротоглоткой

44. Длина слуховой трубы у взрослого в среднем равна:

- А) 3,5 см
- Б) 2 см
- В) 4 см
- Г) 1,5 см

45. Глоточное отверстие слуховой трубы находится на боковой стенке носоглотки на уровне:

- А) заднего конца верхней носовой раковины
- Б) заднего конца средней носовой раковины
- В) заднего конца нижней носовой раковины
- Г) свода носоглотки

46. В слуховой трубе различают отделы:

- А) костный
- Б) фиброзно-хрящевой
- В) передний
- Г) задний

47. Иннервация барабанной полости осуществляется за счет:

- А) n. vagus
- Б) n. trigemenus
- В) n. glossopharyngeus
- Г) n. facialis

48. Формирование сосцевидного отростка у детей заканчивается к:

- А) 6-7 годам
- Б) 4-5 годам
- В) 2-3 годам
- Г) 8-9 годам

49. Назовите типы строения сосцевидного отростка:

- А) пневматический
- Б) диплоэтический
- В) склеротический
- Г) губчатый

50. Пещера сосцевидного отростка посредством *aditus ad antrum* сообщается:

- А) с эптитимпанумом
- Б) с мезотимпанумом
- В) с гипотимпанумом
- Г) со слуховой трубой

51. Пещера сосцевидного отростка у человека:

- А) есть с момента рождения
- Б) появляется к 12-месячному возрасту
- В) появляется к 3 годам
- Г) появляется к 7 годам

52. Сосцевидный отросток содержит:

- А) поперечный венозный синус
- Б) кавернозный венозный синус
- В) сигмовидный венозный синус
- Г) продольный венозный синус

53. Наружное и среднее ухо выполняют функцию:

- А) звукопроведения
- Б) звуковосприятия
- В) и звукопроведения, и звуковосприятия
- Г) разборчивости речи

54. Перечислите функции мышц барабанной полости (Ответ вписать словами)

---

55. При выполнении отоскопии у взрослого ушную раковину оттягивают:

- А) кзади и кверху
- Б) кзади и книзу
- В) кзади
- Г) кпереди

56. Для оценки проходимости слуховой трубы применяется:

- А) опыт Вебера
- Б) проба Вальсальвы
- В) опыт Желе
- Г) проба Тойнби

57. Назовите пробы для исследования проходимости слуховых труб (Ответ вписать словами)

---

58. Барабанная перепонка и цепь слуховых косточек:

- А) увеличивают звуковое давление на область окна преддверия
- Б) уменьшают звуковое давление на область окна преддверия
- В) увеличивают звуковое давление и уменьшают амплитуду колебаний
- Г) уменьшают звуковое давление и увеличивают амплитуду колебаний

59. Хондроперихондрит ушной раковины – это:

- А) диффузное воспаление надхрящницы
- Б) диффузное воспаление надкостницы
- В) воспаление хряща ушной раковины
- Г) воспаление хряща и надхрящницы ушной раковины

60. Инфильтрация кожи ушной раковины (кроме мочки) - это признак:

- А) хондроперихондрита ушной раковины
- Б) рожи ушной раковины
- В) фурункула
- Г) отгематомы

61. Отгематома - это скопление крови между:

- А) костью и надкостницей
- Б) хрящом и надхрящницей
- В) кожей и надхрящницей
- Г) кожей и клетчаткой

62. Фурункул может развиваться в:

- А) перепончато-хрящевом отделе наружного слухового прохода
- Б) костном отделе наружного слухового прохода
- В) перепончато-хрящевом и костном отделах наружного слухового прохода
- Г) наружном слуховом проходе фурункула не бывает

63. Основные жалобы больного с фурункулом наружного слухового прохода:

- А) головокружение, головная боль
- Б) боль в ухе, снижение слуха
- В) нистагм
- Г) тошнота, рвота

64. Назовите стадии развития фурункула наружного слухового прохода (Ответ вписать словами) \_\_\_\_\_

---

65. Наиболее частым путем проникновения инфекции в среднее ухо является:

- А) риногенный
- Б) тубогенный
- В) травматический
- Г) гематогенный

66. Клиническими стадиями острого гнойного среднего отита являются:

- А) сухая
- Б) доперфоративная
- В) абсцедирования
- Г) перфоративная

67. Чаще всего перфорация при остром гнойном среднем отите локализуется:

- А) в передневерхнем квадранте
- Б) в задневерхнем квадранте
- В) в передненижнем квадранте
- Г) в задненижнем квадранте



68. Парацентез барабанной перепонки - это:

- А) рассечение барабанной перепонки
- Б) удаление барабанной перепонки
- В) образование стойкого отверстия на барабанной перепонке
- Г) пункция барабанной перепонки

69. Осложнениями острого гнойного среднего отита могут быть:

- А) тромбоз кавернозного синуса
- Б) мастоидит
- В) тромбоз сигмовидного синуса
- Г) отогенный менингит

70. Для мастоидита характерна тугоухость по типу:

- А) звуковосприятия
- Б) звукопроведения
- В) смешанного характера
- Г) не сопровождается тугоухостью

71. Назовите характерный отоскопический признак мастоидита. (Ответ вписать словами)

---

72. У ребенка до 3 лет осложнением острого гнойного среднего отита может быть:

- А) мастоидит
- Б) антрит
- В) тромбоз кавернозного синуса
- Г) тромбоз сигмовидного синуса

73. Петрозит - это воспаление воздухоносных ячеек:

- А) чешуи височной кости
- Б) скулового отростка
- В) пирамиды височной кости
- Г) сосцевидного отростка височной кости

74. Найдите соответствие

1. мастоидит	а) боль при надавливании на козелок, потягивании за ушную раковину
2. фурункул наружного слухового прохода	б) сужение в перепончато-хрящевом отделе наружного слухового прохода
	в) сужение в костном отделе наружного слухового прохода
	г) снижение слуховой функции

75. Назовите благоприятную форму хронического гнойного среднего отита (Ответ вписать словами) \_\_\_\_\_

76. Назовите неблагоприятную форму хронического гнойного среднего отита (Ответ вписать словами) \_\_\_\_\_

77. Найдите соответствие

1. мезотимпанит	а) стойкая центральная перфорация
2. эптитимпанит	б) стойкая краевая перфорация
	в) слизисто-гнойное заболевание без запаха
	г) гнойное заболевание с неприятным запахом
	д) наличие холестеатомы

78. Назовите клиническую холестеатома форму хронического гнойного среднего отита, при которой наблюдается холестеатома (Ответ вписать словами)

79. Симптомы острого ограниченного наружного отита:

- А) боль в ухе
- Б) припухлость тканей в позадишной и предушной областях
- В) нависание задне-верхней стенки наружного слухового прохода
- Г) гиперемия барабанной перепонки

80. Особые формы мастоидита:

- А) зигоматит
- Б) мастоидит Бецольда
- В) мастоидит Симановского
- Г) антрит

81. Боль в ухе во время жевания свидетельствует о нахождении фурункула на:

- А) передней стенке слухового прохода
- Б) задней стенке слухового прохода
- В) нижней стенке слухового прохода
- Г) верхней стенке слухового прохода

82. При больших дефектах барабанной перепонки слух ухудшается вследствие:

- А) изменения давления в барабанной полости
- Б) ослабления трансформационного механизма
- В) нарушения экранирующей роли барабанной перепонки
- Г) нарушения трансформационного механизма и экранирующей роли барабанной перепонки

83. Отоскопические признаки мастоидита:

- А) нависание задневерхней стенки наружного слухового прохода
- Б) нависание передневерхней стенки наружного слухового прохода
- В) инфильтрат за ушной раковиной
- Г) концентрическое сужение наружного слухового прохода

84. При эптитимпаните показано лечение:

- А) консервативное
- Б) шунтирование барабанной полости

- В) слухоулучшающая операция
- Г) saniрующая операция

85. Густое желтовато-зеленое гнойное отделяемое с гнилостным запахом в наружном слуховом проходе характерно для:

- А) эпитимпанита
- Б) мезотимпанита
- В) острого гнойного среднего отита, осложненного мастоидитом
- Г) озены

86. Общие признаки хронических гнойных отитов:

- А) периодическое гноетечение
- Б) наличие стойкой перфорации барабанной перепонки
- В) лихорадка
- Г) снижение слуха

87. Фурункул на задней стенке слухового прохода дифференцируют с:

- А) острым наружным отитом
- Б) серной пробкой
- В) мастоидитом
- Г) перихондритом ушной раковины

88. Для отоскопической картины при мастоидите характерно:

- А) тотальное сужение просвета слухового прохода
- Б) разлитая гиперемия барабанной перепонки
- В) обильные гнойные выделения
- Г) нависание задневерхней стенки слухового прохода

89. Осложнением острого среднего отита не является:

- А) мастоидит
- Б) петрозит
- В) евстахеит
- Г) сквамит

90. Типичные симптомы мастоидита:

- А) нависание задневерхней стенки в хрящевом отделе слухового прохода
- Б) нависание задневерхней стенки в костном отделе слухового прохода
- В) боль и припухлость в позадиушной области
- Г) затемнение клеток сосцевидного отростка на рентгенограмме

91. При хондроперихондрите ушной раковины не поражается:

- А) козелок
- Б) завиток
- В) мочка
- Г) противозавиток

92. Односторонняя тугоухость, возникшая во время приема душа, может быть следствием:

- А) серной пробки
- Б) отосклероза
- В) болезни Меньера
- Г) болезни Вегенера

93. При эпитимпаните выполняют:

- А) парацентез барабанной перепонки
- Б) общеполостную операцию на ухе
- В) антротомию
- Г) мастоидоантротомию

94. Ототопика – это способность:

- А) определять положение источника звука в пространстве
- Б) определять положение тела в пространстве
- В) определять высоту звука
- Г) определять частоту звука

95. Отсутствие ушной раковины приводит к:

- А) снижению слуха
- Б) не влияет на остроту слуха
- В) улучшает функцию слуха
- Г) изменяет частоту звуковых колебаний

96. Отомикоз – это:

- А) острое гнойное воспаление наружного слухового прохода
- Б) хроническое гнойное воспаление наружного слухового прохода
- В) хроническое грибковое воспаление наружного слухового прохода
- Г) хроническое вирусное воспаление наружного слухового прохода

97. Центральная перфорация – это:

- А) перфорация центральной части барабанной перепонки
- Б) перфорация краевой части барабанной перепонки
- В) перфорация, одной стороной которой является костная стенка наружного слухового прохода
- Г) перфорация, окруженная со всех сторон сохраненной барабанной перепонкой

98. Краевая перфорация – это:

- А) перфорация центральной части барабанной перепонки
- Б) перфорация краевой части барабанной перепонки
- В) перфорация, одной стороной которой является костная стенка наружного слухового прохода
- Г) перфорация, окруженная со всех сторон сохраненной барабанной перепонкой

99. Холестеатома - это:

- А) злокачественная опухоль
- Б) доброкачественная опухоль
- В) полип в барабанной полости
- Г) опухолевидное образование, содержащее костный детрит, микробные тела и кристаллы холестерина

100. Инфекция из барабанной полости может попасть:

- А) в полость черепа
- Б) в сосцевидный отросток
- В) в сигмовидный синус
- Г) в кавернозный синус

#### **4. КЛИНИЧЕСКАЯ АНАТОМИЯ, ФИЗИОЛОГИЯ И МЕТОДЫ ИССЛЕДОВАНИЯ ВНУТРЕННЕГО УХА (СЛУХОВОЙ АНАЛИЗАТОР) ОТОСКЛЕРОЗ, КОХЛЕАРНЫЙ НЕВРИТ**

##### **Ситуационные задачи**

1. Дайте заключение о состоянии слуховой функции по следующим данным камертонального исследования слуха.

ПУ	← W →	ЛУ
30 сек.	К128	30 сек.
60 сек.	С129	60 сек.
40 сек.	С2048	40 сек.
6 м	Шр	6 м
6 м	Рр	6 м

2. Дайте заключение о состоянии слуховой функции по следующим данным камертонального исследования слуха.

ПУ	W →	ЛУ
3 сек.	К128	30 сек.
6 сек.	С129	60 сек.
7 сек.	С2048	40 сек.
1 м	Рр	6 м
0 м	Шр	6 м

3. Дайте заключение о состоянии слуховой функции по следующим данным камертонального исследования слуха.

ПУ	W →	ЛУ
30 сек.	К128	30 сек.
60 сек.	С129	15 сек.
40 сек.	С2048	25 сек.
6 м	Шр	2 м
6 м	Рр	4 м

4. Больному для исследования остроты слуха выполнена проба Вебера. Объясните, в чем заключается суть пробы Вебера, и какой вывод можно сделать, если больной слышит звучание камертона в середине головы.

5. Больному с односторонним снижением слуха выполнена проба Вебера. Объясните, в чем заключается суть пробы Вебера, и какой вывод можно сделать, если больной слышит звучание камертона в больном ухе.

6. Больному с односторонним снижением слуха выполнена проба Вебера. Объясните, в чем заключается суть пробы Вебера, и какой вывод можно сделать, если больной слышит звучание камертона в здоровом ухе.

7. Больной с односторонним снижением слуха при пробе Ринне слышит звучание камертона, поднесенного к слуховому проходу больного уха, хуже, чем звучание камертона с поверхности сосцевидного отростка. Объясните, в чем заключается суть пробы Ринне, и какой вывод можно сделать из этого исследования.

8. Больной с односторонним снижением слуха при пробе Ринне больным ухом слышит звучание камертона, поднесенного к слуховому проходу, лучше, чем звучание камертона с поверхности сосцевидного отростка, но по времени значительно короче, чем в норме. Объясните, в чем заключается суть пробы Ринне, и какой вывод можно сделать из этого исследования.

9. Как будет называться проба Ринне, если человек слышит звучание камертона, поднесенного к слуховому проходу лучше, чем звучание камертона с поверхности сосцевидного отростка примерно в два раза?

10. Как будет называться проба Ринне, если человек слышит звучание камертона, поднесенного к слуховому проходу, хуже, чем звучание камертона с поверхности сосцевидного отростка примерно в два раза?

11. В чем заключается суть пробы Швабаха? Какие показатели при выполнении этой пробы свидетельствуют о нормальной слуховой функции?

12. В чем заключается суть пробы Швабаха? Какие показатели при выполнении этой пробы свидетельствуют о нарушении звукопроводения?

13. В чем заключается суть пробы Швабаха? Какие показатели при выполнении этой пробы свидетельствуют о нарушении звуковосприятия?

14. Больной жалуется на высокочастотный шум в правом ухе. При исследовании выявлено снижение слуха по типу звуковосприятия на частоты начиная с 1000 Гц и выше. Какие отделы слухового анализатора поражены?

15. Больной жалуется на низкочастотный шум в правом ухе. При исследовании выявлено снижение слуха по типу звукопроводения на частоты, начиная с 125 до 1000 Гц. Какие отделы слухового анализатора поражены?

16. Больная жалуется на снижение слуха на оба уха. При исследовании слуха речью выяснено, что шепотную речь двумя ушами она не слышит даже ушной раковиной. С какого расстояния в норме здоровый человек должен слышать шепотную речь?

17. Объясните, основываясь на особенности строения наружной стенки улиткового протока, почему у пациента с нарушением выделительной функции почек может быть снижение слуха.

18. Объясните, основываясь на особенности строения наружной стенки улиткового протока, почему у пациента с диабетом может быть снижение слуха.

19. Объясните, основываясь на особенности строения наружной стенки улиткового протока, почему у пациента с гипертонической болезнью и атеросклерозом может быть снижение слуха.

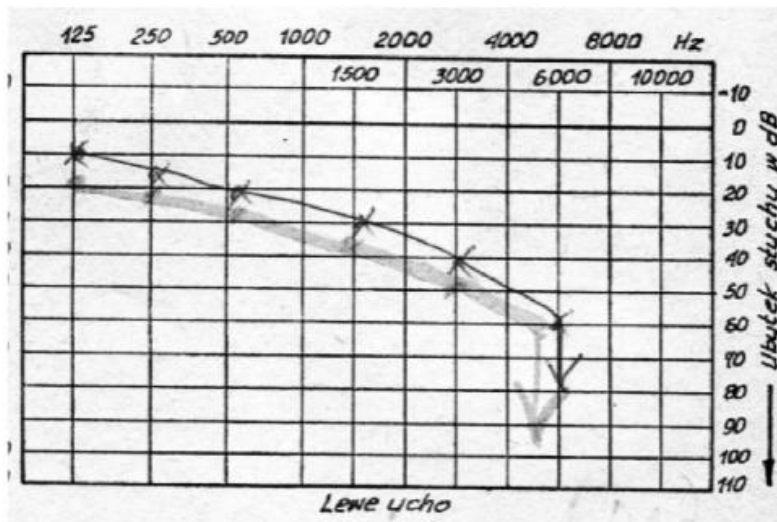
20. Какая стенка улиткового протока может быть разрушена при повышении давления эндолимфы в улитковом протоке (гидропслабиринта)?

21. С поражением какого отдела спирали улитки, согласно теории слуха Гельмгольца, связано нарушение слуха на низкие частоты?

22. С поражением какого отдела спирали улитки, согласно теории слуха Гельмгольца, связано нарушение слуха на высокие частоты?

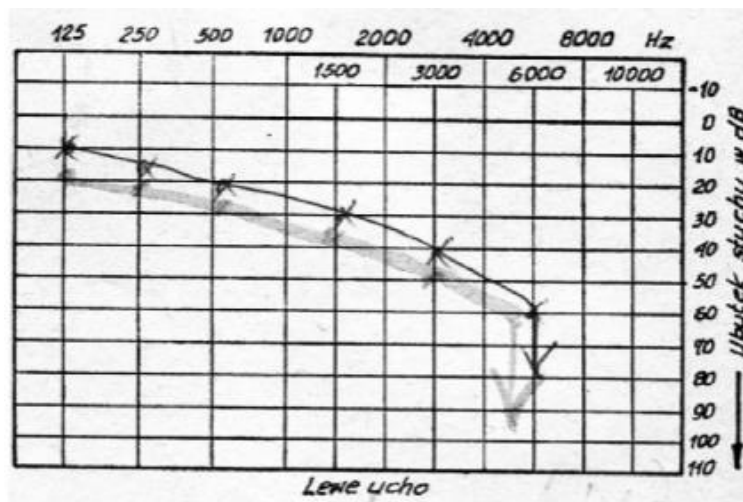
23. С поражением какого отдела спирали улитки, согласно теории слуха Гельмгольца, связано нарушение слуха на средние частоты?

24. Больная жалуется на снижение слуха и шум в левом ухе в течение нескольких лет. Из анамнеза выяснено, что пациентка увлекается музыкой (тяжелый рок) и слушает ее через наушники по 5-6 часов в день. При осмотре - барабанная перепонка слева серого цвета с хорошо выраженными опознавательными знаками. Аудиометрическое исследование слуха показало:



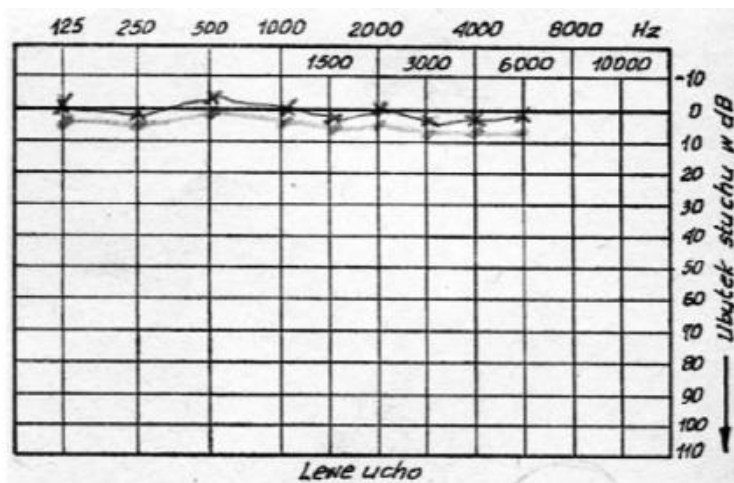
Дайте заключение о типе нарушения слуховой функции.

25. Больной жалуется на снижение слуха и шум в ушах в течение недели. Лечится в терапевтическом отделении по поводу пневмонии антибиотиками. Барабанная перепонка серого цвета со всеми опознавательными знаками. Дайте заключение о типе нарушения слуховой функции при наличии следующих данных аудиометрического исследования слуха:



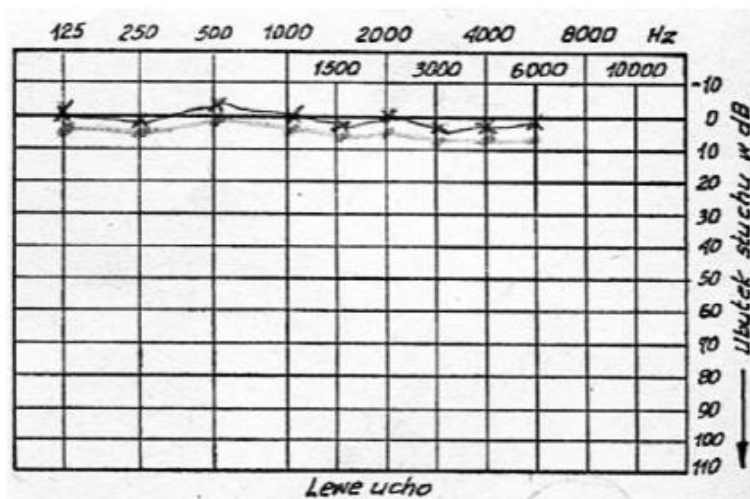
26. Больному кажется, что у него снижен слух. Считает, что это связано с перенесенной ангиной. При осмотре барабанная перепонка серого цвета с хорошо выраженными опознавательными знаками. Аудиометрическое исследование слуха:





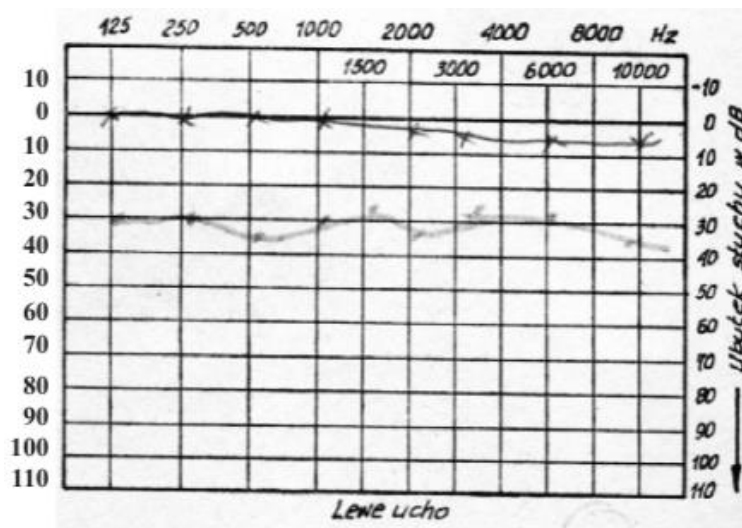
Дайте заключение о типе нарушения слуховой функции.

27. Призывник утверждает, что у него резко снижен слух с раннего детства. При осмотре барабанная перепонка серого цвета с хорошо выраженными опознавательными знаками. Аудиометрическое исследование слуха:



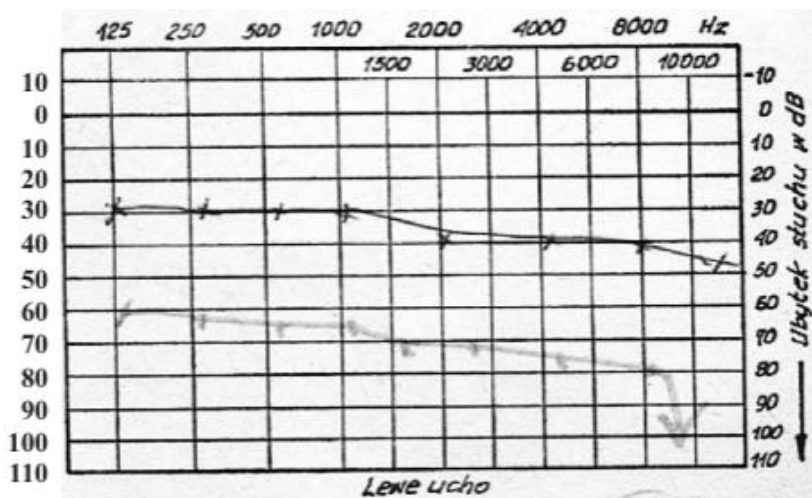
Дайте заключение о типе нарушения слуховой функции.

28. У пациента с болью в ухе и снижением слуха при аудиометрическом исследовании получена следующая аудиограмма:



Дайте заключение о типе нарушения слуховой функции.

29. При аудиометрическом исследовании у пациента получены такие аудиометрические данные. О каком типе нарушения слуховой функции можно думать?



30. Какой метод исследования слуховой функции применяют у 1-месячного ребенка для диагностики слуховой функции? Объясните, почему у 1-месячного ребенка не может быть выполнено камертональное и аудиометрическое исследование слуховой функции?

### Тестовые задания

Выберите один или несколько правильных ответов

1. Укажите, каким будет опыт Ринне при кохлеарном неврите:

- А) отрицательным
- Б) отрицательным малым
- В) положительным
- Г) положительным малым

2. Какой из перечисленных антибиотиков не обладает ототоксическим эффектом:

- А) стрептомицин
- Б) гентамицин
- В) неомицин
- Г) пенициллин

3. Какой промышленный фактор имеет наибольшее значение в возникновении кохлеарного неврита:

- А) пыль
- Б) шум
- В) лазерное излучение
- Г) электромагнитное поле

4. Какие нервы поражаются при кохлеарном неврите:

- А) n. vestibulo-cochlearis
- Б) chorda tympany
- В) n. facialis
- Г) plexsus tympanicus

5. Нарушается ли звуковосприятие при кохлеарном неврите:

- А) да
- Б) нет
- В) только в начале заболевания
- Г) только при длительном течении заболевания

6. Нарушается ли проходимость слуховой трубы при кохлеарном неврите:

- А) да
- Б) нет
- В) только в начале заболевания
- Г) только при длительном течении заболевания

7. Могут ли появиться признаки вестибулярной дисфункции при кохлеарном неврите:

- А) да
- Б) нет
- В) только в начале заболевания
- Г) только при длительном течении заболевания

8. При кохлеарном неврите в кортиевоом органе поражаются:

- А) клетки Клаудиуса
- Б) наружные волосковые клетки
- В) внутренние волосковые клетки
- Г) клетки Дейтерса

9. Барабанная перепонка при кохлеарном неврите:

- А) гиперемирована
- Б) рубцово изменена

- В) обычного вида
- Г) опознавательные знаки на ней сглажены

10. Слух у больного хроническим кохлеарным невритом:

- А) иногда можно восстановить полностью
- Б) восстанавливается частично
- В) восстанавливается только на низкие частоты
- Г) восстанавливается только на высокие частоты

11. В какое ухо происходит латерализация звука при пробе Вебера у больного односторонним кохлеарным невритом:

- А) в больное
- Б) в здоровое
- В) в оба уха
- Г) нет латерализации

12. Какой из перечисленных этиологических факторов не вызывает кохлеарный неврит:

- А) температурный
- Б) инфекционный
- В) токсический
- Г) сосудистый

13. Какой тип аудиометрической кривой характерен для кохлеарного неврита:

- А) восходящий
- Б) нисходящий
- В) перекрестный
- Г) с костно-воздушным разрывом

14. Нарушается ли звукопроводение при кохлеарном неврите:

- А) да
- Б) нет
- В) только в начале заболевания
- Г) только при длительном течении заболевания

15. В начальной стадии кохлеарного неврита нарушается восприятие:

- А) высокочастотных звуков
- Б) низкочастотных звуков
- В) среднечастотных звуков
- Г) звуков всех частот

16. Барабанная перепонка при кохлеарном неврите выглядит:

- А) измененной
- Б) неизмененной
- В) гиперемированной
- Г) рубцово измененной

17. Кохлеарный неврит - это заболевание:

- А) наружного уха
- Б) среднего уха
- В) внутреннего уха
- Г) всех отделов уха

18. При кохлеарном неврите в кортиевоом органе не поражаются:

- А) клетки Клаудиуса
- Б) наружные волосковые клетки
- В) внутренние волосковые клетки
- Г) клетки Дейтерса

19. Слух у больного острым кохлеарным невритом в первые 10 дней от начала заболевания:

- А) иногда можно восстановить полностью
- Б) не восстанавливается
- В) восстанавливается только на низкие частоты
- Г) восстанавливается только на высокие частоты

20. Кохлеарный неврит лечат только:

- А) хирургическим способом
- Б) медикаментозно
- В) лазеротерапией
- Г) УВЧ-терапией

21. Для лечения хронического кохлеарного неврита применяют следующие группы лекарственных препаратов:

- А) антибиотики
- Б) улучшающие кровоснабжение внутреннего уха
- В) витамины Г) улучшающие нервную проводимость

22. Назовите не характерный для кохлеарного неврита вид тугоухости (Ответ вписать словом) \_\_\_\_\_

23. Отосклероз - это:

- А) склероз сосудов внутреннего уха
- Б) воспалительное заболевание
- В) остеодистрофический процесс
- Г) гормональное заболевание

24. Причина отосклероза:

- А) неизвестна
- Б) переохлаждение
- В) воспаление

Г) звуковая травма

25. Укажите, какие отделы слухового анализатора поражаются при отосклерозе:

- А) преддверно-улитковый нерв
- Б) все отделы уха
- В) кортиева орган
- Г) костная капсула лабиринта

26. Укажите, нарушается ли звуковосприятие при отосклерозе:

- А) нет
- Б) начиная с гистологической стадии заболевания
- В) начиная с тимпанальной стадии заболевания
- Г) начиная с кохлеарной стадии заболевания

27. Какой вид проведения звука нарушается в начальной стадии отосклероза нарушается проведение звука? (Ответ вписать словом) \_\_\_\_\_

28. Отосклероз лечат:

- А) только медикаментозно
- Б) только хирургическим методом
- В) комбинированным методом
- Г) физиотерапевтическим методом

29. Для отосклероза характерно:

- А) постепенное начало заболевания
- Б) острое начало
- В) приступообразное течение
- Г) появление рецидивов после полного излечения

30. Патологический процесс при отосклерозе локализуется:

- А) в костной капсуле лабиринта
- Б) в волосковых клетках кортиева органа
- В) в клетках Дейтерса в кортиевом органе
- Г) в клетках Гензена в кортиевом органе

31. Выберите из перечисленного наиболее характерные жалобы при кохлеарном неврите:

- А) снижение слуха
- Б) шум в ушах
- В) улучшение слуха в шумной обстановке
- Г) боль в ухе

32. В сторону какого уха (больного или здорового) будет латерализация звука при пробе Вебера у больного с односторонним кохлеарным невритом (Ответ вписать словом)

---

33. Отосклероз чаще всего встречается:

- А) у мужчин

- Б) у женщин
- В) у детей
- Г) у пожилых людей

34. Укажите, каким будет опыт Ринне при отосклерозе:

- А) отрицательным
- Б) отрицательным малым
- В) положительным
- Г) положительным малым

35. Укажите, нарушается ли звукопроводение при отосклерозе:

- А) только в кохлеарной стадии заболевания
- Б) только в гистологической стадии заболевания
- В) только в тимпанальной стадии заболевания
- Г) только в терминальной стадии заболевания

36. Выберите наиболее характерные жалобы при отосклерозе:

- А) снижение слуха
- Б) шум в ушах
- В) боль в ухе
- Г) улучшение слуха в шумной обстановке

37. Отосклероз следует дифференцировать:

- А) с острым гнойным средним отитом
- Б) с хроническим гнойным средним отитом
- В) с кохлеарным невритом
- Г) с болезнью Меньера

38. Выберите жалобы, характерные для отосклероза:

- А) боль в ухе
- Б) шум в ушах
- В) снижение слуха
- Г) гиперемия барабанной перепонки

39. Улучшение слуха в шумной обстановке при отосклерозе называется:

- А) симптом ускоренного нарастания громкости
- Б) симптом Кернига
- В) симптом Гризингера
- Г) паракузис Виллизии

40. Укажите клинические формы отосклероза:

- А) кохлеарная
- Б) тимпанальная
- В) гистологическая
- Г) лабиринтная

41. Патологический процесс при отосклерозе:  
А) чаще левосторонний  
Б) чаще правосторонний  
В) чаще двусторонний  
Г) всегда односторонний
42. Можно ли полностью восстановить слух у больного отосклерозом:  
А) только в начале заболевания  
Б) в любой стадии заболевания  
В) только у мужчин  
Г) только у женщин
43. Операция при отосклерозе называется:  
А) отоластика  
Б) мастоидопластика  
В) тимпаноластика  
Г) поршневая стапедопластика
44. В опыте Ринне сравниваются:  
А) костное и воздушное проведение на одном ухе  
Б) костное и воздушное проведение одновременно на двух ушах  
В) костное проведение на двух ушах  
Г) воздушное проведение на двух ушах
45. Какой жидкостью заполнена барабанная лестница (Ответ вписать словом)
- 
46. Какой жидкостью заполнен улитковый проток (Ответ вписать словом)
- 
47. Какую функцию выполняет Кортиев орган:  
А) вестибулярную  
Б) слуховую  
В) обонятельную  
Г) статическую
48. К слуховому анализатору относится:  
А) отолитовый анализатор  
Б) ампулярный анализатор  
В) кортиев орган  
Г) яacobсонов орган
49. В каком отделе лабиринта находится орган слуха (Ответ вписать словом)
- 
50. У женщин, больных отосклерозом, слух после родов:



- А) улучшается
- Б) ухудшается
- В) остается неизменным
- Г) начинает флюктуировать

51. Снижение слуха при отосклерозе возникает потому, что:

- А) отосклеротический очаг фиксирует стремя в овальном окне
- Б) отосклеротический очаг фиксирует молоточек и барабанную перепонку
- В) отосклеротический очаг фиксирует наковальню
- Г) отосклеротический очаг фиксирует мембрану круглого окна

52. Операция при отосклерозе называется..... (Ответ вписать словом)

---

53. При отосклерозе:

- А) секреция ушной серы уменьшается
- Б) секреция ушной серы увеличивается
- В) барабанная перепонка истончается
- Г) барабанная перепонка становится утолщенной

54. На какой стенке улиткового протока располагается Кортиев орган (Ответ вписать словом) \_\_\_\_\_

55. Какой жидкостью заполнена лестница преддверия (Ответ вписать словом)

---

56. Улитковый проток заполнен:

- А) эндолимфой
- Б) перилимфой
- В) воздухом
- Г) спинномозговой жидкостью

57. Улитковый проток ограничен:

- А) 2 стенками
- Б) 3 стенками
- В) 4 стенками
- Г) 5 стенками

58. Орган слуха находится:

- А) в преддверии лабиринта
- Б) в полукружных каналах
- В) в улитке
- Г) в барабанной полости

59. Что является адекватным раздражителем слухового анализатора:

- А) угловое ускорение
- Б) прямолинейное ускорение
- В) повышение давления в барабанной полости
- Г) звуковая волна

60. Назовите основную функцию сосудистой полоски в улитковом протоке:

- А) продукция перилимфы
- Б) звукопроводение
- В) звуковосприятие
- Г) продукция эндолимфы

61. В какой доле головного мозга находится центр слуха:

- А) в лобной
- Б) в височной
- В) в затылочной
- Г) в теменной

62. В каком завитке улитки происходит восприятие низких звуков:

- А) в нижнем
- Б) в среднем
- В) в верхнем
- Г) во всех завитках

63. В каком завитке улитки происходит восприятие высоких звуков (Ответ вписать словом) \_\_\_\_\_

64. Лабиринт подразделяется на следующие отделы:

- А) улитка
- Б) преддверие
- В) полукружные каналы
- Г) слуховые проходы

65. Сколько оборотов совершает костный спиральный канал улитки у человека:

- А) 3
- Б) 3,5
- В) 2
- Г) 2,5

66. Перилимфа отличается от эндолимфы:

- А) по составу белков
- Б) по виду клеток
- В) по содержанию ионов натрия и калия
- Г) по содержанию ионов магния и кальция

67. Перилимфатическое пространство улитки сообщается:

- А) с эндолимфатическим пространством
- Б) с барабанной полостью
- В) с субарахноидальным пространством
- Г) не имеет сообщений

68. Спиральный орган состоит из:

- А) наружных волосковых клеток
- Б) внутренних волосковых клеток
- В) эпидермальных клеток
- Г) эпителиальных клеток

69. Что является адекватным раздражителем слухового анализатора (Ответ вписать словом) \_\_\_\_\_

70. Спиральный орган находится в:

- А) преддверии лабиринта
- Б) улитковом протоке
- В) ампулах полукружных каналов
- Г) лестнице преддверия

71. Где находится спиральный орган (Ответ вписать словом) \_\_\_\_\_

72. В каком завитке улитки происходит восприятие высоких звуков:

- А) в нижнем
- Б) в среднем
- В) в верхнем
- Г) во всех завитках

73. В каком завитке улитки происходит восприятие звуков средней частоты (Ответ вписать словом) \_\_\_\_\_

74. Лабиринт имеет следующие стенки (послойно):

- А) хрящевую
- Б) перепончатую
- В) фиброзную
- Г) костную

75. Костная спиральная пластинка улитки отходит от..... (Ответ вписать словом)  
\_\_\_\_\_

76. По содержанию каких ионов перилимфа отличается от эндолимфы (Ответ вписать словом) \_\_\_\_\_

77. Эндолимфатическое пространство улитки сообщается:

- А) с эндолимфатическим пространством
- Б) с барабанной полостью

- В) с субарахноидальным пространством
- Г) не имеет сообщений

78. В каком ганглии прерывается первый нейрон слухового нерва (Ответ вписать словом)

---

79. В каких единицах измеряется частота звука:

- А) в динах
- Б) в децибелах
- В) в герцах
- Г) в амперах

80. В каких единицах измеряется интенсивность звука:

- А) в динах
- Б) в децибелах
- В) в герцах
- Г) в амперах

81. Звуки какой частоты может воспринимать человек (Ответ вписать цифрами) \_\_\_\_\_

82. К органам звуковосприятия относятся:

- А) ушная раковина
- Б) барабанная перепонка
- В) слуховая труба
- Г) волосковые клетки кортиева органа

83. Назовите автора резонансной теории слуха (Ответ вписать словом)

---

84. Укажите минимальное расстояние (в метрах), с которого здоровый человек должен слышать шепотную речь (Ответ вписать цифрой) \_\_\_\_\_

85. Опыт Ринне заключается в сравнении:

- А) костной проводимости на правом и левом ухе
- Б) костной проводимости с воздушной на двух ушах
- В) воздушной проводимости на двух ушах
- Г) костной и воздушной проводимости на одном ухе

86. Опыт Ринне считается отрицательным, если:

- А) костная проводимость на одном ухе превалирует над воздушной
- Б) воздушная проводимость на одном ухе превалирует над костной
- В) костная проводимость не определяется
- Г) воздушная проводимость не определяется

87. Отрицательный опыт Ринне наблюдается:

- А) в норме

- Б) при поражении звукопроводящего аппарата
- В) при поражении звуковоспринимающего аппарата
- Г) не является диагностическим критерием

88. У больного отосклерозом звучание камертона при опыте Желе:

- А) слышно лучше
- Б) слышно хуже
- В) не изменяется
- Г) зависит от стадии заболевания

89. Аудиометрия – это:

- А) определение порогов восприятия звуков различной частоты в зависимости от их интенсивности
- Б) сравнение восприятия различных звуков по частоте
- В) сравнение восприятия различных звуков по интенсивности
- Г) определение диапазона воспринимаемых звуков<sup>83</sup>

90. Человек может воспринимать звуки частотой:

- А) от 30 до 30 000 герц
- Б) от 10 до 10 000 герц
- В) от 20 до 20 000 герц
- Г) от 40 до 40 000 герц

91. Выберите из перечисленного органы звукопроводения:

- А) ушная раковина
- Б) барабанная перепонка
- В) наружный слуховой проход
- Г) волосковые клетки кортиева органа

92. Резонансная теория слуха предложена:

- А) Бекеша
- Б) Гельмгольцем
- В) Гривингером
- Г) Корти

93. Минимальное расстояние, с которого здоровый человек должен слышать шепотную речь, составляет:

- А) 3 метра
- Б) 6 метров
- В) 9 метров
- Г) 12 метров

94. Опыт Вебера заключается в сравнении:

- А) костной проводимости на правом и левом ухе
- Б) костной проводимости с воздушной на двух ушах

- В) воздушной проводимости на двух ушах
- Г) костной и воздушной проводимости на одном ухе

95. Опыт Ринне считается положительным, если:

- А) костная проводимость на одном ухе превалирует над воздушной
- Б) воздушная проводимость на одном ухе превалирует над костной
- В) костная проводимость на двух ушах превалирует над воздушной
- Г) воздушная проводимость на двух ушах превалирует над костной

96. Положительный опыт Ринне наблюдается:

- А) в норме
- Б) при поражении звукопроводящего аппарата
- В) при поражении звуковоспринимающего аппарата
- Г) не является диагностическим критерием

97. Назовите операцию, которую выполняют для частичного восстановления слуховой функции у практически глухого человека (Ответ вписать словом) \_\_\_\_\_

98. Аудиометрическое исследование может быть:

- А) тональным
- Б) речевым
- В) шумовым
- Г) электромагнитным

99. В каком возрасте нужно исследовать слуховую функцию у здорового ребенка:

- А) в первый месяц после рождения
- Б) через 1 год после рождения
- В) в трехлетнем возрасте
- Г) перед поступлением в школу

100. Аудиометрическое исследование является:

- А) объективным методом исследования слуховой функции
- Б) субъективным методом исследования слуховой функции
- В) оптимальным методом исследования слуховой функции
- Г) оптимальным методом исследования вестибулярной функции

## **5. КЛИНИЧЕСКАЯ АНАТОМИЯ, ФИЗИОЛОГИЯ И МЕТОДЫ ИССЛЕДОВАНИЯ ВНУТРЕННЕГО УХА: ВЕСТИБУЛЯРНЫЙ АНАЛИЗАТОР. БОЛЕЗНЬ МЕНЬЕРА**

### **Ситуационные задачи**

1. У больного с хроническим гнойным средним отитом появилось ощущение головокружения в горизонтальной плоскости. Какой отдел вестибулярного анализатора поражен у данного больного?
2. Больной жалуется на ощущение головокружения во фронтальной плоскости вертикально вниз. Какой отдел вестибулярного анализатора поражен?
3. Больной жалуется на ощущение головокружения по кругу во фронтальной плоскости (ротаторно). Какой отдел вестибулярного анализатора поражен?
4. Какой адекватный раздражитель вестибулярного анализатора заставляет пассажиров общественного транспорта падать вперед при резком торможении?
5. Какой адекватный раздражитель вестибулярного анализатора заставляет пассажиров общественного транспорта падать назад при резком начале движения?
6. Какой адекватный раздражитель вестибулярного анализатора позволяет человеку ощущать вертикальное положение тела?
7. Больной жалуется на головокружение. По каким отличительным признакам головокружение у больного при поражении лабиринта можно дифференцировать от такой же жалобы при других заболеваниях?
8. При обследовании у пациента обнаружен спонтанный нистагм. Объясните, что это такое? Какие характеристики нистагма указывают на его лабиринтное происхождение?
9. Объясните, почему определение наличия или отсутствия спонтанного нистагма у больного с заболеванием лабиринта должно быть выполнено в самом начале осмотра больного?
10. При обследовании у пациента обнаружен спонтанный нистагм при взгляде вправо. При взгляде прямо и влево нистагм не определяется. Как можно характеризовать этот нистагм по силе?
11. При обследовании у пациента обнаружен спонтанный нистагм при взгляде вправо и прямо. При взгляде влево нистагм не определяется. Как можно характеризовать этот нистагм по силе?
12. При обследовании у пациента обнаружен спонтанный нистагм при взгляде во все стороны. Как можно характеризовать этот нистагм по силе?
13. В амбулаторной карте пациента записана формула  $SNy \rightarrow Iст$ . Что это значит?

14. При обследовании у пациента обнаружен спонтанный нистагм вправо. В какую сторону у этого пациента направлен медленный компонент нистагма?
15. При обследовании у пациента обнаружен спонтанный нистагм вправо. В какую сторону у этого пациента направлен быстрый компонент нистагма?
16. Объясните, основываясь на законах Эвальда, почему пациент с горизонтальным нистагмом вправо будет падать влево.
17. Объясните, основываясь на законах Эвальда, почему у пациента с горизонтальным нистагмом вправо будет промахивание руками влево.
18. Объясните, почему у пациента с поражением мозжечка в отличие от пациента с поражением лабиринта будет промахивание рукой на стороне поражения.
19. Объясните, почему пациент с поражением мозжечка в отличие от пациента с поражением лабиринта будет падать и отклоняться в сторону поражения.
20. Объясните суть пробы на диадохокinez. Как эту пробу выполнит здоровый человек?
21. Объясните суть пробы на диадохокinez. Как эту пробу выполнит пациент с поражением лабиринта?
22. Объясните суть пробы на диадохокinez. Как эту пробу выполнит пациент с поражением мозжечка?
23. Объясните, как выполняется исследование в позе Ромберга. Как выполнит эту пробу здоровый человек?
24. Объясните, как выполняется исследование в позе Ромберга. Как выполнит эту пробу пациент с поражением мозжечка?
25. Объясните, как выполняется исследование в позе Ромберга. Как выполнит эту пробу пациент с поражением лабиринта?
26. Объясните, как выполняется исследование лабиринта фланговой походкой. Как выполнит эту пробу пациент с поражением мозжечка?
27. Объясните, как выполняется исследование лабиринта фланговой походкой. Куда выполнит эту пробу пациент с поражением лабиринта?
28. Объясните, как выполняется вращательная проба в кресле Барани?
29. Объясните, какие есть противопоказания к выполнению вращательной пробы в кресле Барани?
30. Объясните, в какую сторону будет направлен поствращательный нистагм при исследовании пациента в кресле Барани и почему?

#### **Тестовые задания**



**Один или несколько правильных ответов**

1. Болезнь Меньера – это:
  - А) воспаление лабиринта
  - Б) остеодистрофический процесс в лабиринте
  - В) гидропс лабиринта
  - Г) акустическая травма лабиринта
  
2. Патологический процесс при болезни Меньера:
  - А) у детей односторонний
  - Б) у взрослых двусторонний
  - В) чаще односторонний
  - Г) чаще двусторонний
  
3. Болезнь Меньера не развивается на фоне:
  - А) болезней печени
  - Б) гипертонической болезни
  - В) вегетососудистой дистонии
  - Г) климакса
  
4. Барабанная перепонка у больного болезнью Меньера:
  - А) обычного вида
  - Б) гиперемирована
  - В) втянута
  - Г) рубцово изменена
  
5. Какой отдел уха поражается при болезни Меньера (Ответ вписать словом)  
\_\_\_\_\_
  
6. Какой характер носит клиническое течение болезни Меньера (Ответ вписать словом) \_\_\_\_\_
  
7. По какому типу нарушается слуховая функция в начальной стадии болезни Меньера (Ответ вписать словом) \_\_\_\_\_
  
8. Болезнь Меньера может развиваться на фоне:
  - А) гепато- лиенального синдрома
  - Б) вертебробазилярной недостаточности
  - В) гипертонической болезни
  - Г) дисфункции половых желез
  
9. Для болезни Меньера характерны следующие симптомы:
  - А) снижение слуха по смешанному типу
  - Б) шум в ушах
  - В) боль в ушах
  
10. Для лечения болезни Меньера применяют следующие виды хирургических вмешательств:
  - А) мастоидоантротомия
  - Б) дренирование эндолимфатического мешка
  - В) парацентез барабанной перепонки

Г) перерезка ветвей барабанного сплетения

11. При болезни Меньера поражается:

- А) наружное ухо
- Б) среднее ухо
- В) внутреннее ухо
- Г) все отделы уха

12. Клиническое течение болезни Меньера характеризуется как:

- А) приступообразное
- Б) острое начало с постепенным выздоровлением
- В) хроническое течение с постепенным выздоровлением
- Г) острое начало с летальным исходом

13. Болезнь Меньера чаще всего возникает:

- А) в подростковом возрасте
- Б) в возрасте 30 - 50 лет
- В) в старческом возрасте
- Г) в младенческом возрасте

14. Что является патоморфологической основой болезни Меньера (Ответ вписать словом) \_\_\_\_\_

15. В каком возрасте чаще всего возникает Болезнь Меньера (Ответ вписать цифрами) \_\_\_\_\_

16. В сторону какого компонента нистагма происходит промахивание при указательной пробе у больного болезнью Меньера (Ответ вписать словом) \_\_\_\_\_

17. Какие симптомы характерны для болезни Меньера:

- А) приступы системного головокружения
- Б) снижение слуха на одно ухо
- В) боль в ухе
- Г) шум в ухе

18. Болезнь Меньера возникает вследствие:

- А) нарушения водно-солевого обмена
- Б) расстройства кровообращения
- В) гормональных расстройств
- Г) наследования по аутосомно-доминантному типу

19. Болезнь Меньера следует дифференцировать с:

- А) лабиринтитом
- Б) кохлеарным невритом
- В) невритом лицевого нерва
- Г) отосклерозом

20. Укажите отделы, из которых состоит внутреннее ухо:

- А) улитка
- Б) преддверие
- В) барабанная полость

Г) полукружные каналы

21. Что из нижеперечисленного не относится к внутреннему уху:

- А) улитка
- Б) преддверие
- В) барабанная полость
- Г) полукружные каналы

22. Ампулярный анализатор находится в:

- А) улитке
- Б) полукружных каналах
- В) преддверии
- Г) решетчатом лабиринте

23. Различают следующие виды полукружных каналов:

- А) наружный
- Б) внутренний
- В) передний
- Г) задний

24. В каком колене полукружного канала находится рецепторный аппарат (Ответ вписать словом) \_\_\_\_\_

25. В единое колено сливаются гладкие концы:

- А) переднего и верхнего каналов
- Б) переднего и заднего каналов
- В) верхнего и заднего каналов
- Г) верхнего и нижнего каналов

26. Волоски нейроэпителиальных клеток в ампулах полукружных каналов имеют форму:

- А) круговой кисточки
- Б) мембраны
- В) сети
- Г) буквы W

27. Адекватным раздражителем для ампулярного анализатора является:

- А) прямолинейное ускорение
- Б) угловое ускорение
- В) гравитационное поле земли
- Г) звуковая волна

28. Отолитовые рецепторы в мешочках преддверия называются:

- А) macula utriculi
- Б) macula sacculi
- В) ductus cochlearis
- Г) crista ampularis

29. Внутреннее ухо кровоснабжается ветвями:

- А) внутренней сонной артерии
- Б) наружной сонной артерии
- В) позвоночной артерии

Г) внутренней мозговой артерии

30. N. vestibulo-cochlearis - это какая пара черепно-мозговых нервов:

- А) первая
- Б) пятая
- В) седьмая
- Г) восьмая

31. Какие из перечисленных анатомических образований относятся к вестибулярному анализатору:

- А) улитка
- Б) полукружные каналы
- В) преддверие
- Г) решетчатый лабиринт

32. Отолитовый анализатор находится в:

- А) улитке
- Б) полукружных каналах
- В) преддверии
- Г) решетчатом лабиринте

33. Какие колена имеет каждый полукружный канал:

- А) гладкое
- Б) соединительное
- В) ампулярное
- Г) сферическое

34. Как называется жидкость, которая содержится в перепончатых полукружных каналах (Ответ вписать словом) \_\_\_\_\_

35. Периферический рецептор вестибулярного анализатора в ампулах представлен следующими клетками:

- А) пограничными
- Б) опорными
- В) волосковыми
- Г) эпителиальными

36. Что является адекватным раздражителем для ампулярного анализатора (Ответ вписать словом) \_\_\_\_\_

37. Адекватным раздражителем для отолитового анализатора является:

- А) прямолинейное ускорение
- Б) угловое ускорение
- В) гравитационное поле земли
- Г) звуковая волна

38. Отолиты – это:

- А) кристаллы фосфата и карбоната натрия
- Б) кристаллы фосфата и карбоната калия
- В) кристаллы фосфата и карбоната кальция
- Г) кристаллы фосфата и карбоната магния

39. Назовите черепномозговой нерв, который иннервирует внутреннее ухо (Ответ  
вписать \_\_\_\_\_ словом \_\_\_\_\_ по  
латыни) \_\_\_\_\_

40. Укажите основные виды вестибулярных реакций:

- А) вестибуловегетативные
- Б) вестибулосоматические
- В) вестибулосенсорные
- Г) вестибулотактильные

41. Нистагм – это:

- А) ритмичные колебания зрачков
- Б) ритмичные подергивания век
- В) ритмичные колебания глазных яблок
- Г) ритмичные отклонения рук

42. Медленный компонент вестибулярного нистагма возникает вследствие раздражения:

- А) глазодвигательного центра
- Б) соматического центра
- В) ампулярного рецептора
- Г) отолитового рецептора

43. Первый закон Эвальда указывает, что реакция возникает с того полукружного канала, который:

- А) находится в горизонтальной плоскости
- Б) находится в сагиттальной плоскости
- В) находится во фронтальной плоскости
- Г) находится в плоскости вращения

44. Верно ли утверждение, что ампулопетальное движение эндолимфы в горизонтальном полукружном канале вызывает большее раздражение, чем ампулофугальное (Ответ вписать словом) \_\_\_\_\_

45. Какая жалоба не характерна для больного с заболеванием лабиринта:

- А) головокружение
- Б) боль в ушах
- В) тошнота
- Г) промахивание

46. Больной с нарушением функции лабиринта при пробе Ромберга будет отклоняться:

- А) в правую сторону
- Б) в левую сторону
- В) в сторону быстрого компонента нистагма
- Г) в сторону медленного компонента нистагма

47. При ходьбе по прямой линии больной с заболеванием лабиринта будет отклоняться:

- А) в сторону медленного компонента нистагма
- Б) в сторону быстрого компонента нистагма

- В) назад
- Г) вперед

48. Промахивание при выполнении указательной пробы у больного с заболеванием лабиринта будет:

- А) в сторону медленного компонента нистагма
- Б) в сторону быстрого компонента нистагма
- В) назад
- Г) вперед

49. Адиадохокинез – это:

- А) нарушение выполнения пронации и супинации при поражении мозжечка
- Б) нарушение выполнения пронации и супинации при поражении лабиринта
- В) промахивание при выполнении указательной пробы при поражении мозжечка
- Г) промахивание при выполнении указательной пробы при поражении лабиринта

50. Характерен ли адиадохокинез для заболевания лабиринта (Ответ вписать словом)

---

51. Вестибулярный нистагм состоит из следующих компонентов:

- А) быстрый
- Б) резкий
- В) медленный
- Г) вялый

52. Быстрый компонент вестибулярного нистагма возникает вследствие раздражения:

- А) глазодвигательного центра
- Б) соматического центра
- В) ампулярного рецептора
- Г) отолитового рецептора

53. Второй закон Эвальда гласит, что направление медленного компонента нистагма:

- А) соответствует направлению отклонения рук
- Б) соответствует направлению отклонения тела
- В) противоположен направлению отклонения тела
- Г) противоположен направлению отклонения рук

54. Укажите основные жалобы больного с патологией лабиринта:

- А) шум в ушах
- Б) головокружение
- В) боль в ушах
- Г) рвота

55. Выберите жалобы, которые предъявляет больной с заболеванием лабиринта:

- А) падение
- Б) промахивание
- В) тошнота
- Г) нарушение зрения

56. Больной с нарушением функции мозжечка при пробе Ромберга будет отклоняться:

- А) в сторону, противоположную поражению
- Б) в сторону поражения
- В) в сторону быстрого компонента нистагма
- Г) в сторону медленного компонента нистагма

57. При ходьбе по прямой линии больной с заболеванием мозжечка будет отклоняться:

- А) в сторону медленного компонента нистагма
- Б) в сторону быстрого компонента нистагма
- В) в больную сторону
- Г) в здоровую сторону

58. При выполнении указательной пробы у больного с заболеванием мозжечка будет:

- А) промахивание одной рукой на стороне поражения в сторону поражения
- Б) промахивание одной рукой на стороне поражения в сторону, противоположную поражению
- В) промахивание в здоровую сторону двумя руками
- Г) промахивание в больную сторону двумя руками

59. Как называется симптом при заболевании мозжечка, когда нарушается выполнение пронации и супинации (Ответ вписать словом) \_\_\_\_\_

60. Характерен ли адиадохокinez для заболеваний мозжечка (Ответ вписать словом) \_\_\_\_\_

---

61. Нистагм называется спонтанным, если он возникает:

- А) при выполнении вращательной пробы
- Б) при выполнении калорической пробы
- В) при выполнении гальванической пробы
- Г) самопроизвольно

62. Укажите основные характеристики лабиринтного нистагма:

- А) смещение зрачка вправо
- Б) смещение зрачка влево
- В) наличие быстрого компонента
- Г) наличие медленного компонента

63. По плоскости нистагм может быть:

- А) горизонтальным
- Б) вертикальным
- В) ротаторным
- Г) аксиальным

64. По скорости нистагм может быть:

- А) живым
- Б) вялым
- В) крупноразмашистым

Г) мелкоразмашистым

65. Нистагм 1 степени по силе регистрируется только при взгляде в сторону:

- А) быстрого компонента нистагма
- Б) медленного компонента нистагма
- В) при взгляде прямо перед собой
- Г) независимо от положения глазных яблок

66. Нистагм 3 степени по силе регистрируется, если:

- А) больной смотрит в сторону быстрого компонента нистагма
- Б) больной смотрит в сторону медленного компонента нистагма
- В) больной смотрит прямо перед собой
- Г) больной смотрит вверх

67. При выполнении вращательной пробы голову больного наклоняют:

- А) на 30 градусов вперед
- Б) на 30 градусов назад
- В) на 30 градусов влево
- Г) на 30 градусов вправо

68. Поствращательный нистагм всегда направлен:

- А) в сторону вращения
- Б) в сторону, противоположную вращению
- В) вертикально вниз
- Г) вертикально вверх

69. Преддверие лабиринта содержит 2 кармана:

- А) сферический
- Б) цилиндрический
- В) эллиптический
- Г) конический

70. Отолитовый аппарат расположен в:

- А) sacculus
- Б) utriculus
- В) antrum
- Г) ductus cochlearis

71. Как называется нистагм, который возникает самопроизвольно вследствие развития заболевания (Ответ вписать словом) \_\_\_\_\_

72. Направление лабиринтного нистагма определяют по направлению:

- А) его быстрого компонента
- Б) его медленного компонента
- В) по направлению взгляда больного
- Г) по отклонению головы больного

73. По амплитуде нистагм может быть:

- А) живым
- Б) вялым
- В) крупноразмашистым



Г) мелкоразмашистым

74. По силе нистагм может быть:

- А) 1 степени
- Б) 2 степени
- В) 3 степени
- Г) 4 степени

75. Нистагм 2 степени по силе регистрируется:

- А) при взгляде в сторону быстрого компонента нистагма
- Б) при взгляде в сторону медленного компонента нистагма
- В) при взгляде прямо перед собой
- Г) независимо от положения глазных яблок

76. Вращательная проба проводится в кресле:

- А) Бекеша
- Б) Барани
- В) Эвальда
- Г) Гельмгольца

77. Вращение в кресле Барани производят со скоростью:

- А) 10 оборотов за 20 секунд
- Б) 20 оборотов за 20 секунд
- В) 5 оборотов за 20 секунд
- Г) 1 оборот за 10 секунд

78. Болезнь Меньера чаще всего развивается на фоне:

- А) болезнью печени
- Б) гипертонической болезни
- В) вегето-сосудистой дистонии
- Г) климакса

79. На наружной стенке преддверия лабиринта имеется окно:

- А) преддверия
- Б) улитки
- В) антрума
- Г) барабанной полости

80. Отолитовая мембрана - это составная часть:

- А) отолитового аппарата
- Б) ампулярного аппарата
- В) кортиева органа
- Г) барабанной полости

81. Вестибулярные сенсорные клетки расположены в:

- А) ампулах полукружных каналов
- Б) мешочках преддверия
- В) улитке
- Г) барабанной полости

82. При раздражении вестибуло-вегетативных связей лабиринта возникает:

- А) тошнота
- Б) головокружение

- В) рвота
- Г) тахикардия

83. Ток эндолимфы в сторону ампулы полукружного канала называется (Ответ вписать словом)\_\_\_\_\_

84. Влияет ли изменение положения головы на направление падения у больного с заболеванием лабиринта (Ответ вписать словом)\_\_\_\_\_

85. При выполнении пальцепальцевой пробы здоровый человек:

- А) попадает в пальцы врача
- Б) промахивается двумя руками в сторону медленного компонента нистагма
- В) промахивается двумя руками в сторону быстрого компонента нистагма
- Г) промахивается одной рукой в большую сторону

86. При выполнении пальце-пальцевой пробы больной с заболеванием мозжечка:

- А) попадает в пальцы врача
- Б) промахивается двумя руками в сторону медленного компонента нистагма
- В) промахивается двумя руками в сторону быстрого компонента нистагма
- Г) промахивается одной рукой в большую сторону

87. Может ли возникнуть нистагм у здорового человека при слежении за быстро движущимися предметами (Ответ вписать словом)\_\_\_\_\_

88. Изменяется ли функция отолитового анализатора в условиях отсутствия гравитации (Ответ вписать словом)\_\_\_\_\_

89. Появление нистагма при выполнении фистульной пробы свидетельствует о наличии у больного:

- А) мастоидита
- Б) перфорации барабанной перепонки
- В) фистулы в горизонтальном полукружном канале
- Г) фистулы в улитковом протоке

90. При раздражении вестибулосенсорных связей лабиринта возникает:

- А) ощущение головокружения
- Б) слуховое ощущение
- В) зрительное ощущение
- Г) вкусовое ощущение

91. При раздражении вестибулосоматических видов связей лабиринта возникает:

- А) падение
- Б) головокружение
- В) тошнота
- Г) промахивание

92. Ток эндолимфы в сторону гладкого колена полукружного канала называется (Ответ вписать словом)\_\_\_\_\_

93. Влияет ли изменение положения головы на направление падения у больного с заболеванием мозжечка (Ответ вписать словом)\_\_\_\_\_

94. При выполнении пальце-пальцевой пробы больной с заболеванием лабиринта:

- А) попадает в пальцы врача
- Б) промахивается двумя руками в сторону медленного компонента нистагма
- В) промахивается двумя руками в сторону быстрого компонента нистагма
- Г) промахивается одной рукой в большую сторону

95. У здорового человека спонтанный нистагм:

- А) отсутствует
- Б) появляется только в положении лежа
- В) появляется только в положении сидя
- Г) появляется только в положении стоя

96. Нарушается ли функция ампулярного анализатора в условиях отсутствия гравитации (Ответ вписать словом) \_\_\_\_\_

97. При выполнении пневматической пробы у здорового человека нистагм:

- А) направлен вверх
- Б) направлен в сторону исследуемого уха
- В) направлен в сторону противоположного уха
- Г) не возникает

98. Может ли быть положительной фистульная проба у абсолютно здорового человека (Ответ вписать словом) \_\_\_\_\_

99. Ампулярный анализатор находится в:

- А) улитке
- Б) предверии
- В) полукружных каналах
- Г) решетчатом лабиринте

100. Отолитовый анализатор находится в:

- А) улитке
- Б) предверии
- В) полукружных каналах
- Г) решетчатом лабиринте

## 6. ВНУТРИЧЕРЕПНЫЕ ОСЛОЖНЕНИЯ ЗАБОЛЕВАНИЙ ЛОР - ОРГАНОВ ГНОЙНЫЙ ЛАБИРИНТИТ

### Ситуационные задачи

1. Больной, 47 лет, в течение 15 лет болеет правосторонним хроническим гнойным средним отитом. Обострения 3-4 раза в год, провоцируются респираторно-вирусной инфекцией или попаданием воды в ухо. В течение последнего года больного стала беспокоить упорная тупая головная боль в правой половине головы. Во время последнего обострения больной отметил, что экссудат стал неприятно пахнуть. Кроме того, больной отметил, что выделения из уха приобрели кровянистый характер. Оториноларинголог поликлиники, осмотрев больного и проведя комплекс дополнительных исследований (тональную пороговую аудиометрию и рентгенографию височной кости), сказал, что у больного имеется наименее благоприятная форма хронического отита - эпитимпанит с вовлечением в воспалительный процесс костных стенок среднего уха. Для предупреждения развития внутричерепных осложнений необходима общеполостная операция. После долгих колебаний и консультаций с другими специалистами, больной на операцию согласился. Во время операции было обнаружено, что в области крыши барабанной полости имеется участок разрушения кости размерами 0,5×0,2 см. Твёрдая мозговая оболочка, видимая через отверстие в кости, покрыта наложениями, гиперемирована. Поставьте диагноз.

2. Больная, 53 лет, хроническим гнойным средним отитом болеет с детства. В последние 2 года гноетечение из уха стало почти постоянным, в гнойных выделениях появилась примесь крови. Больная неоднократно лечилась в стационаре с диагнозом: обострение хронического гнойного эпитимпанита, осложненного холестеатомой и грануляциями. Эффект от стационарного лечения был положительным, но длился недолго – в течение 1-2 месяцев. Кроме того, в последнее время больную стала беспокоить упорная тупая головная боль в околоушной и смежных с ней областях. По поводу постоянной головной боли больная обратилась к невропатологу, который отметил асимметрию сухожильных рефлексов, лёгкую асимметрию лица. Узнав из анамнеза о заболевании уха, врач направил больную к оториноларингологу. ЛОР врач, оценив течение воспалительного процесса в ухе, направил больную в срочном порядке в стационар, сказав, что у неё начинается внутричерепное осложнение. О каком осложнении идёт речь? Какие дополнительные способы исследования нужно применить в данном случае? Определите тактику лечения.

3. У больного, 23 лет, одновременно появились боль в правом ухе и правой половине головы. Температура тела поднялась до 38,5°. В течение нескольких часов состояние больного резко ухудшилось. Головная боль усиливалась от резких звуков, яркого освещения, запахов. Больной стал заторможенным и на вопросы отвечал с задержкой, хотя ориентировался в пространстве и времени и адекватно оценивал своё состояние. Врач скорой помощи при осмотре больного выявил положительные симптомы ригидности затылочных мышц и Кернига справа. Больной был доставлен в приёмник неврологического отделения, однако, после срочной консультации ЛОР врача, он был переведён в ЛОР отделение, где ему была проведена операция. Определите клиническую форму менингита. Предполагаемая отоскопическая картина, опишите характер и этапы операции.

4. У ребёнка, 12 лет, на фоне острого вирусного ринита появилась сначала стреляющая, а затем – пульсирующая боль в правом ухе, температура тела поднялась до 38,5°. Родители лечили ребёнка самостоятельно вливанием в ухо борного спирта и сосудосуживающих капель в нос. Несмотря на проводимое лечение, состояние ребёнка прогрессивно ухудшалось – головная боль из околоушной области распространилась по всей голове и стала диффузной, была двукратная рвота, не связанная с приёмом пищи и не принесшая облегчения. Кроме того, присоединилось гноетечение из уха. Ребёнок в порядке неотложной помощи доставлен в ЛОР отделение, где врач обнаружил положительные симптомы ригидности затылочных мышц, симптом Кернига с двух сторон, верхний и нижний симптомы Брудзинского. В анализе крови выявлены гиперлейкоцитоз, сдвиг лейкоцитарной формулы влево до юных, лимфопения и ускорение СОЭ. Ребёнку проведена люмбальная пункция. При этом получены следующие результаты: ликвор вытекает из иглы струйкой, мутный; плеоцитоз высокий – тысячи клеток в поле зрения, 80% - нейтрофилы; белок – 3,0 г/л, осадочные реакции резко положительны; глюкоза – 1,05 г/л, хлориды – 98,6 г/л. Поставьте диагноз. Проведите дифференциальную диагностику. Определите тактику лечения.

5. Машиной скорой помощи в ЛОР отделение доставлен ребёнок, 7 лет, с жалобами на мучительную головную боль, усиливающуюся от шума и света. Беспокоит также тошнота, неоднократно была рвота, отмечает снижение слуха. Правое ухо заболело остро 5 дней назад. При объективном исследовании: положение ребёнка вынужденное (согнутые ноги, запрокинутая голова), лицо бледное, страдальческое, иногда появляется возбуждение, повышенная раздражительность. Имеется ригидность затылочных мышц, положительные симптомы Кернига, Брудзинского. Выявляются патологические

рефлексы Гордона и Бабинского. При отоскопии определяются: выраженные гиперемия, отёк и инфильтрация барабанной перепонки справа, опознавательные признаки не определяются; слева барабанная перепонка не изменена. Общий анализ крови: гемоглобин – 162 г/л, эритроцитов –  $4,5 \times 10^{12}$  /л, лейкоцитов –  $16,0 \times 10^9$  /л, эозинофилов – 0, базофилов – 1, палочкоядерных – 3, сегментоядерных – 67, лимфоцитов – 23, моноцитов – 6, СОЭ – 56 мм/час. Больному проведена спинномозговая пункция: жидкость мутная, давление – 400 мм вод.ст., плеоцитоз – 2000 клеток за счёт полинуклеаров, белок – 2,5%, глюкоза – 1,1 г/л, хлориды – 98г/л., высеялся стафилококк. Поставьте клинический диагноз. Определите тактику обследования и лечения больного.

6. У женщины, 43 лет, в течение последних 5 лет наблюдается постоянное гноетечение из правого уха. Два месяца назад у больной внезапно на фоне полного здоровья повысилась температура до  $39^\circ$ . Повышение температуры сопровождалось потрясающим ознобом. К утру следующего дня температура снизилась резко, сопровождаясь проливным потом. К удивлению больной, с повышением температуры прекратилось гноетечение из уха. Спустя 2 недели непрекращающейся гектической температуры рентгенологически была выявлена абсцедирующая пневмония. Назначенное консервативное лечение эффекта не дало. Более того, возобновилось гноетечение из уха. Вызванный оториноларинголог выявил хронический гнойный эпитимпанит и положительный симптом Гризингера. Рекомендовано хирургическое лечение. Поставьте клинический диагноз. Какие дополнительные методы исследования необходимо применить для его подтверждения? Определите связь между заболеванием уха и лёгких (если она есть). Принципы лечения данного заболевания.

7. В ЛОР отделение в порядке скорой помощи доставлен больной, 20 лет, с жалобами на головную боль справа, гнойные выделения из уха, снижение слуха, сильный озноб, повторяющийся до 2-3 раз в сутки на протяжении последних двух дней. Из анамнеза выяснено, что гноетечение из уха почти постоянное с 2 возраста. Состояние больного средней тяжести, сознание сохранено, заторможен, но ориентирован в пространстве и времени. При отоскопии справа определяется краевая перфорация барабанной перепонки в задне-верхнем квадранте. В просвете перфорации видны грануляции, бесструктурные массы грязнобелого цвета, гнойный экссудат с неприятным запахом. Остальная часть перепонки гиперемирована, инфильтрирована. Определяются также симптомы Гризингера и Уайтинга. Температура в течение дня колеблется от  $35,5^\circ$  до  $39,8^\circ$ . Причём подъём температуры сопровождается ознобом, а падение – холодным

проливным потом. В подколенной ямке справа обнаружен метастатический тромбофлебит. Поставьте диагноз, назначьте лечение.

8. Больную: 28 лет, с раннего детства беспокоит гноетечение из левого уха. Лечилась не регулярно. Месяц назад появились боль в ухе и головная боль. Температура вначале была около 38°, но через неделю снизилась до 37,0°- 37,1°. Боль в ухе исчезла, головная боль лишь ослабела. Эта симптоматика была расценена как проявление ОРВИ и НЦД. 2 дня назад вновь появилась боль в ухе, головная боль стала нестерпимой, анальгетики – неэффективными. Была вызвана машина скорой помощи, которая транспортировала больную в ЛОР стационар. В тот же день была проведена общеполостная операция на левом среднем ухе, при которой были обнаружены холестеатома и экстрадуральный абсцесс. После операции состояние больной улучшилось. В течение недели головная боль была незначительной, а затем вновь усилилась. Появилась рвота, больная стала забывать названия бытовых предметов. Состоявшийся консилиум из ЛОР врача, невропатолога и нейрохирурга пришёл к выводу о необходимости срочной повторной операции. Поставьте клинический диагноз. Какие дополнительные способы исследования необходимо применить и с какой целью? Определите тактику лечения и характер операции.

9. Больной, 45 лет, заболел остро. Заболевание началось со стреляющей боли в левом ухе, через несколько часов присоединилась головная боль. Вскоре боль в ухе стала пульсирующей, рвущей, головная боль стала нестерпимой. Была однократная рвота. Машиной СП больной доставлен в приёмник ЛОР отделения, где был поставлен диагноз: отогенный гнойный менингит и была проведена расширенная антростома. Послеоперационный период протекал гладко в течение недели. Однако, через несколько дней головная боль вновь усилилась, больной стал забывать названия предметов, жаловался на ухудшение зрения. Вызванный офтальмолог выявил выпадения правых половин полей зрения с обеих сторон. Больной консультирован нейрохирургом, который подтвердил поставленный ЛОР врачом диагноз, а также необходимость повторной операции. Рекомендовал операцию отсрочить, назначил антибиотики и иммуностимуляцию. Поставьте клинический диагноз. Имеет ли значение сторона процесса? Какую операцию рекомендовал нейрохирург? Чем обусловлена необходимость отсрочки?

10. Больная, 28 лет, доставлена в приёмник ЛОР отделения в тяжёлом состоянии. Из анамнеза удалось выяснить, что больная с детства страдает правосторонним хроническим гнойным средним отитом. ЛОР врач поликлиники неоднократно настаивал

на проведении хирургического лечения, предупреждая, что слух после операции может ухудшиться. Поскольку ухо больную беспокоило мало – снижение слуха было незначительным, выделения практически постоянными, но скудными, женщина операцию постоянно откладывала, надеясь на эффект консервативного лечения. При отоскопии выявлен хронический гнойный средний отит – эпитимпанит, осложнённый холестеатомой и грануляциями. Вызванный на консультацию невропатолог определил положительные симптомы ригидности за тылочных мышц и Кернига с двух сторон. Исследование ликвора подтвердило наличие гнойного менингита, который был расценен как отогенный. Больной проведена расширенная общеполостная операция. Послеоперационный период протекал без осложнений. Однако через неделю после операции больная стала жаловаться на ухудшение зрения. Вызванный офтальмолог определил выпадение правых половин полей зрения с обеих сторон. При тщательном неврологическом осмотре выявлен также симптом височной атаксии. Невропатолог высказал мнение о необходимости повторной операции в нейрохирургическом стационаре. Поставьте клинический диагноз. Какие дополнительные способы исследования необходимо применить для его уточнения. Объясните особенности клинических проявлений заболевания в данном случае.

11. Восемилетняя девочка, страдающая правосторонним хроническим гнойным эпитимпанитом, стала хуже учиться. Учителя в школе заметили элементы «косноязычия», а мама встревожилась, заметив покачивание при быстрых поворотах. Родители обратились к невропатологу, который долго обследовал больную. После осмотра врач сказал, что направит больную в неврологическую клинику для проведения дополнительных исследований. Однако, увидев в истории болезни запись об эпитимпаните, выписал направление в ЛОР стационар. Родители решили добиваться консультации профессора-невропатолога. Между тем, состояние девочки ухудшилось: возросла интенсивность ранее выявленных симптомов, температура тела поднялась до фебрильных цифр, появились головная боль, тошнота и рвота. Родители были вынуждены вызвать машину скорой помощи, которая транспортировала ребёнка по направлению невропатолога. Срочное хирургическое вмешательство было эффективным. Больная выздоровела. Поставьте клинический диагноз. Какие дополнительные методы исследования могут быть применены для его уточнения? Опишите принцип операции, её основные этапы.

12. В ЛОР отделение в порядке неотложной помощи доставлена больная с жалобами на головную боль, боль в области затылка, понижение слуха и боль в правом ухе в течение 5 дней. Периодически наблюдаются гнойные выделения из уха в течение 12



лет. Объективно: общее состояние тяжёлое, больная заторможена, имеется ротаторный среднеразмашистый нистагм. Наблюдается падение больной при фланговой походке в больную сторону, атаксия, промахивание правой рукой вправо при выполнении пальце-носовой пробы. Не выполняет колено-пяточную пробу, наблюдается адиадохокинез. Пульс – 50 ударов в минуту, температура - 37°. При отоскопии в наружном слуховом проходе обнаружено гнойное отделяемое с запахом, перфорация барабанной перепонки с ходом в аттик. В просвете перфорации определяются белесоватые массы. Кожа заушной области не изменена, при пальпации площадки сосцевидного отростка определяется умеренная болезненность. В анализе крови определяются лейкоцитоз со сдвигом влево, лимфопения, СОЭ – 38 мм в час.

Поставьте диагноз. Определите тактику лечения.

13. Подросток, 16 лет, после многократного и продолжительного ныряния в реке, почувствовал боль в области лба, но значения этому не придал. Через 2 дня боль усилилась и приняла постоянный характер, появилось затруднение носового дыхания. Лечился таблетками анальгина и сосудосуживающими каплями в нос. На 5 сутки головная боль резко усилилась, в связи, с чем обратился к врачу. После осмотра ЛОР врача и рентгенографии околоносовых пазух был поставлен диагноз: правосторонний гемисинусит, рекомендована госпитализация в ЛОР стационар. Госпитализацию больной решил отложить в связи с предстоящими выходными. Однако через сутки больной был доставлен в порядке неотложной помощи в приемник ЛОР отделения в тяжёлом состоянии с диагнозом риногенный менингит. Дежурным врачом были проведены пункция верхнечелюстной пазухи и люмбальная пункция. При первой получено значительное количество густого гнойного экссудата, при второй – мутная спинномозговая жидкость. Больному начата интенсивная антибактериальная терапия. К утру состояние больного улучшилось – уменьшилась головная боль, температура снизилась до субфебрильных цифр. Появилась положительная тенденция в развитии менингеального синдрома. Через 2 суток больной внезапно стал собираться домой, заявив, что он уже выздоровел и будет лечиться дома анальгином. Родственникам он сказал, что врачи лечат его неправильно и он лучше знает как нужно лечиться. После бурного разговора с лечащим врачом у больного внезапно появились судорожные подёргивания в мышцах левой половины лица. Через 3 часа судороги повторились, но уже с вовлечением мышц левой руки. Больному срочно проведена операция: вскрытие правых челюстной, лобной и решетчатой пазух. При этом обнаружены воспалительные изменения мозговой костной стенки лобной пазухи, при её удалении в рану стал поступать гнойный экссудат.

Гнойник был дренирован, однако состояние больного продолжало ухудшаться – повторялись приступы судорог, присоединился парез двух нижних ветвей лицевого нерва (невропатологом он был расценен, как центральный). Срочно проведена магниторезонансная томография, при которой были обнаружены признаки абсцесса лобной доли головного мозга. Сформулируйте развёрнутый диагноз. Какие ошибки были допущены в тактике лечения больного?

14. Больной, 42 лет, жалуется на сильную боль в левой половине головы, которая особенно беспокоит в последние дни, отсутствие аппетита, повторяющиеся приступы рвоты, не связанные с приёмом пищи. Около 10 лет страдает заболеванием уха с понижением слуха. Периодически при переохлаждении появляется гноетечение из уха, иногда беспокоят болевые ощущения. Полгода назад во время обострения отита больной отмечал головокружение, тошноту и резкое снижение слуха на левое ухо, которое осталось до настоящего времени. Объективно: кожные покровы бледные с землистым оттенком. Язык обложен. Пульс – 48 ударов в минуту. Больной вял, слезлив, заторможен, не может правильно назвать показываемый ему предмет, не понимает обращённой к нему речи, задания не выполняет. Речь больного нарушена: многословен, неправильно строит предложения, неверно произносит отдельные слова. Определяется лёгкая ригидность затылочных мышц, положительный симптом Бабинского и лёгкое повышение глубоких рефлексов справа. При отоскопии слева в наружном слуховом проходе умеренное количество гнойного отделяемого. После удаления экссудата определяется дефект барабанной перепонки в верхне-заднем квадранте, через который видны яркие грануляции. Сохранённые отделы барабанной перепонки умеренно гиперемированы. Пальпация площадки сосцевидного отростка слева болезненна. При осмотре глазного дна слева определяется застой диска зрительного нерва. Спинальная жидкость при люмбальной пункции мутная, вытекает под давлением.

Клинический диагноз. Диагностическая и лечебная тактика.

15. Больной, 48 лет, обратился к врачу с жалобами на головную боль в левой лобной области. После консультации невропатолога были назначены вазоактивные препараты. Однако лечение эффекта не дало. В связи с присоединившимся насморком, больной консультирован ЛОР врачом, поставлен диагноз: острый левосторонний фронтит, назначены сосудосуживающие капли в нос и системная антибактериальная терапия. Несмотря на лечение, состояние больного прогрессивно ухудшалось – повысилась до субфебрильных цифр температура тела, головная боль стала разлитой. Больной госпитализирован в ЛОР отделение, а, затем, в связи с присоединением переходящей

неврологической симптоматики - в реанимационное отделение. На утро состояние больного оставалось прежним, однако он собрался уходить домой, сказав медсестре, что абсолютно здоров. Врач реаниматолог отметил, что больной стал несколько неадекватен – шутил по поводу порядков в реанимационном отделении и лежавших там больных. Его силой уложили в кровать. Во время сопротивления (физического напряжения) у больного появились судороги в правой руке и щёчных мышцах. Вызванный оториноларинголог сказал, что состояние больного требует срочного хирургического вмешательства. Поставьте клинический диагноз, назовите его опорные признаки.

16. У больного, 60 лет, с хроническим гнойным эпитимпанитом ЛОР врачом, совместно с невропатологом, диагностирован абсцесс височной доли мозга справа. Проведена расширенная общеполостная операция на правом ухе, во время которой обнажена твердая мозговая оболочка средней черепной ямки. Оболочка серого цвета, блестящая, умеренно напряжена. Несколько выбухает в просвет костной раны. Пульсации нет. Определите дальнейшую тактику лечения больного.

17. У больного, 46 лет, поступившего в ЛОР стационар с обострением хронического гнойного среднего отита (эпитимпанита), через день после начала лечения поднялась температура. На следующий день она приобрела гектический характер. В анализе крови определялся гмпелейкоцитоз, сдвиг лейкоцитарной формулы влево до миелоцитов, умеренная анемия, лимфопения, резкое ускорение СОЭ. Лечащий врач поставил диагноз: отогенный сепсис. Больному проведена расширенная общеполостная операция на ухе, во время которой обнаружен перисинуозный абсцесс. При пункции сигмовидного синуса в шприц ничего аспирировать не удалось. Поставьте и обоснуйте клинический диагноз. Что такое расширенная операция на ухе. О чём говорит отсутствие крови в шприце при пункции сигмовидного синуса. Какова дальнейшая тактика хирургического лечения больного.

### **Тестовые задания**

#### **Один или несколько правильных ответов**

1. Назовите заболевание носа, которое не дает внутричерепных осложнений:  
А) фурункул носа  
Б) острый гнойный гайморит  
В) хондроперихондрит перегородки носа  
Г) гематома перегородки носа
2. Укажите наиболее частый путь распространения инфекции при риногенном тромбозе кавернозного синуса:

- А) контактный
- Б) гематогенный
- В) лимфогенный
- Г) преформированный

3. Укажите заболевание, которое не является внутричерепным осложнением заболеваний ЛОР-органов:

- А) отогенный менингит
- Б) отогенный синустромбоз
- В) одонтогенный синустромбоз
- Г) абсцесс мозжечка

4. В клинической картине отогенного гнойного абсцесса мозга различают все нижеперечисленные симптомокомплексы, кроме:

- А) сосудистый
- Б) менингеальный
- В) очаговый
- Г) внутричерепной гипертензии

5. Больной абсцессом мозжечка в позе Ромберга будет отклоняться:

- А) в здоровую сторону
- Б) в больную сторону
- В) в обе стороны
- Г) направление падения зависит от стадии заболевания

6. Укажите, при какой локализации абсцесса мозга у правшей появляется амнестическая афазия:

- А) правая височная доля мозга
- Б) левая височная доля мозга
- В) правая лобная доля мозга
- Г) левая лобная доля мозга

7. При амнестической афазии больной:

- А) не понимает обращенную речь и не может говорить
- Б) понимает обращенную речь, но не может ответить
- В) понимает обращенную речь, но не может назвать имена существительные
- Г) не понимает обращенную речь и отвечает не по сути

8. При моторной афазии больной:

- А) не понимает обращенную речь и не может говорить
- Б) понимает обращенную речь, но не может ответить
- В) понимает обращенную речь, но не может назвать имена существительные
- Г) не понимает обращенную речь и отвечает не по сути

9. В картине ликвора при отогенном менингите:

- А) белка много, а клеток мало
- Б) белка мало, а клеток много
- В) много белка и клеток
- Г) белок и клетки отсутствуют

10. При риногенном тромбозе поражается:

- А) кавернозный синус

- Б) сигмовидный синус
- В) поперечный синус
- Г) саггитальный синус

11. Назовите заболевание уха, которое не дает внутричерепных осложнений:

- А) хондоперихондрит ушной раковины
- Б) острый гнойный средний отит
- В) хронический гнойный эптитимпанит
- Г) острый гнойный мастоидит

12. Укажите наиболее частый путь распространения инфекции при отогенном тромбозе сигмовидного синуса:

- А) контактный
- Б) гематогенный
- В) лимфогенный
- Г) преформированный

13. В клинической картине отогенного гнойного менингита различают все нижеперечисленные симптомокомплексы, кроме:

- А) общей интоксикации
- Б) менингеальный
- В) сосудистый
- Г) внутричерепной гиперкинезии

14. Адиадохокинез характерен для локализации абсцесса:

- А) в лобной доле мозга
- Б) в височной доле мозга
- В) в мозжечке
- Г) в теменной доле мозга

15. Укажите тип температурной кривой, характерный для лихорадочного периода отогенного сепсиса:

- А) постоянный
- Б) реметирующий
- В) гектический
- Г) перемежающийся

16. Укажите, при какой локализации абсцесса мозга у левшей появляется амнестическая афазия:

- А) правая височная доля мозга
- Б) левая височная доля мозга
- В) правая лобная доля мозга
- Г) левая лобная доля мозга

17. При сенсорной афазии больной:

- А) не понимает обращенную речь и не может говорить
- Б) понимает обращенную речь, но не может ответить
- В) понимает обращенную речь, но не может назвать имена существительные
- Г) не понимает обращенную речь и отвечает не по сути

18. Для абсцесса лобной доли мозга характерно:

- А) нарушение интеллекта

- Б) нарушение обоняния
- В) нарушение функции глазодвигательных мышц
- Г) нарушение вестибулярной функции

19. Укажите симптом, не характерный для риногенного тромбоза кавернозного синуса:

- А) нарушение функции отводящего нерва
- Б) нарушение функции блокового нерва
- В) нарушение функции лицевого нерва
- Г) нарушение функции глазодвигательного нерва

20. При отогенном синустромбозе поражается:

- А) кавернозный синус
- Б) сигмовидный синус
- В) поперечный синус
- Г) саггитальный синус

21. Больному отогенным гнойным менингитом выполняют следующее хирургическое вмешательство:

- А) мастоидоантротомию
- Б) радикальную операцию
- В) антротомию
- Г) расширенную радикальную операцию

22. Больному отогенным абсцессом мозга выполняют следующее хирургическое вмешательство:

- А) мастоидоантротомию
- Б) радикальную операцию
- В) расширенную радикальную операцию с обнажением оболочек мозга
- Г) расширенную радикальную операцию со вскрытием абсцесса

23. Назовите симптомы, характерные для тромбоза сигмовидного синуса:

- А) Кернига
- Б) Брудзинского
- В) Гризингера
- Г) Фосса

24. Укажите заболевания, которые являются внутричерепными осложнениями гнойных процессов в ЛОР- органах:

- А) отогенный менингит
- Б) одонтогенный менингит
- В) отогенный синустромбоз
- Г) риногенный синустромбоз

25. Укажите симптомы, характерные для отогенного абсцесса височной доли мозга:

- А) анемия
- Б) аднадохокинез
- В) афазия
- Г) височная атаксия

26. Укажите наиболее частый путь распространения инфекции из барабанной полости в полость черепа (Ответ вписать словом) \_\_\_\_\_

27. Укажите наиболее частый путь распространения инфекции из околоносовых пазух в полость черепа (Ответ вписать словом) \_\_\_\_\_

28. Укажите тип температурной кривой, характерный для лихорадочного периода отогенного сепсиса (Ответ вписать словом) \_\_\_\_\_

29. Больной абсцессом мозжечка в позе Ромберга будет отклоняться в сторону (Ответ вписать словом) \_\_\_\_\_

30. В комплекс лечения больного с риногенным синустромбозом входят все группы препаратов, кроме:

- А) антибактериальных
- Б) противовоспалительных
- В) антикоагулянтов
- Г) антидепрессантов

31. Больного отогенным гнойным менингитом госпитализируют в:

- А) неврологическое отделение
- Б) инфекционное отделение
- В) нейрохирургическое отделение
- Г) ЛОР-отделение

32. Укажите пути распространения инфекции при риногенном менингите:

- А) контактный
- Б) гематогенный
- В) тубогенный
- Г) преформированный

33. Назовите заболевания уха, которые могут дать внутричерепное осложнение:

- А) хондроперихондрит ушной раковины
- Б) острый гнойный средний отит
- В) хронический гнойный средний отит
- Г) острый гнойный мастоидит

34. Какие симптомы из перечисленных не являются менингеальными:

- А) Кернига
- Б) Брудзинского
- В) Гризингера
- Г) Уайта

35. Назовите симптомы, характерные для отогенного гнойного менингита:

- А) рвота
- Б) ригидность мышц затылка
- В) спонтанный нистагм
- Г) симптом Кернига

36. Укажите наиболее частый путь распространения инфекции из наружного носа в полость черепа (Ответ вписать словом) \_\_\_\_\_

37. Симптом менингита, при котором больной не может дотронуться подбородком до грудины, называется (Ответ вписать словом) \_\_\_\_\_

38. Адидохокинез характерен в случае локализации отогенного абсцесса в \_\_\_\_\_  
(Ответ вписать словом) \_\_\_\_\_

39. При какой локализации абсцесса мозга у правшей появляется амнестическая афазия (Ответ вписать словом) \_\_\_\_\_

40. Положение головы у больного менингитом:

- А) запрокинута назад
- Б) наклонена вперед
- В) повернута в больную сторону
- Г) повернута в здоровую сторону

41. Гиперэстезия – это:

- А) повышение артериального давления
- Б) повышение внутричерепного давления
- В) неадекватная реакция на адекватные раздражители
- Г) усиление обоняния

42. Промахивание при выполнении указательной пробы у больного с абсцессом мозжечка будет:

- А) в больную сторону
- Б) в здоровую сторону
- В) у левшей вправо
- Г) у правшей влево

43. Назовите вид афазии, которая наиболее характерна для абсцесса височной доли мозга (Ответ вписать словом) \_\_\_\_\_

44. Укажите, какое давление спинномозговой жидкости у больного отогенным абсцессом мозга (Ответ вписать словом) \_\_\_\_\_

45. Вид ликвора при гнойном менингите:

- А) прозрачный бесцветный
- Б) прозрачный с розовым оттенком
- В) мутный
- Г) прозрачный с фибриной пленкой на поверхности

46. При разрушении крыши антрума гнойным процессом гной попадает:

- А) в переднюю черепную ямку
- Б) в среднюю черепную ямку
- В) в заднюю черепную ямку
- Г) в сосцевидный отросток

47. Как изменяется содержание сахара в спинномозговой жидкости при отогенном гнойном менингите (Ответ вписать словом) \_\_\_\_\_

48. В спинномозговой жидкости здорового человека содержится от \_\_\_\_\_ до \_\_\_\_\_ нейтрофильных лейкоцитов (Ответы вписать цифрами) \_\_\_\_\_

49. Симптомом внутричерепной гипертензии при абсцессе головного мозга является:

- А) повышение температуры тела



- Б) рвота
- В) ригидность мышц затылка
- Г) изменение картины крови

50. К менингеальным симптомам относится:

- А) повышение температуры тела
- Б) рвота
- В) ригидность мышц затылка
- Г) изменение картины крови

51. Укажите симптомы, характерные для отогенного менингита:

- А) рвота
- Б) спонтанный нистагм
- В) симптом Кернига
- Г) гноетечение из уха

52. Выберите наиболее информативный метод диагностики абсцесса головного мозга:

- А) обзорная рентгенография черепа
- Б) компьютерная томография
- В) магнитно-резонансная томография
- Г) ультразвуковая диагностика

53. Укажите, повышается или понижается давление спинномозговой жидкости у больного отогенным менингитом (Ответ вписать словом) \_\_\_\_\_

54. Укажите, как называется скопление гноя между твердой мозговой оболочкой и костью. (Ответ вписать словом) \_\_\_\_\_

55. При каком внутричерепном осложнении может быть нарушена фланговая походка:

- А) менингит
- Б) абсцесс мозжечка
- В) абсцесс мозга
- Г) синустромбоз

56. Как изменяется содержание белка в спинномозговой жидкости при отогенном гнойном менингите (Ответ вписать словом) \_\_\_\_\_

57. Содержание нейтрофильных лейкоцитов в спинномозговой жидкости у здорового человека:

- А) от 3 до 5
- Б) от 20 до 30
- В) от 65 до 67
- Г) не содержатся

58. Для абсцесса лобной доли мозга характерны все стадии клинического течения, кроме:

- А) продромальной
- Б) явной
- В) скрытой
- Г) латентной

59. К симптомам внутричерепной гипертензии при менингите относятся:

- А) повышение температуры тела
- Б) рвота
- В) ригидность мышц затылка
- Г) головная боль

60. Укажите, в какой черепной ямке располагается пещеристый синус (Ответ вписать словом) \_\_\_\_\_

61. При фурункуле носа инфицированная кровь попадает в кавернозный синус преимущественно через:

- А) лицевую вену
- Б) верхнечелюстную вену
- В) глазничную вену
- Г) яремную вену

62. К какой стенке сосцевидного отростка прилежит сигмовидный синус:

- А) передней
- Б) задней
- В) нижней
- Г) верхней

63. Ограниченная болезненная припухлость по заднему краю сосцевидного отростка при тромбозе сигмовидного синуса называется:

- А) симптом Кернига
- Б) симптом Брудзинского
- В) симптом Гризингера
- Г) симптом Оппенгейма

64. Абсцесс головного мозга, который располагается на стороне пораженного уха, называется:

- А) контрлатеральный
- Б) ипсилатеральный
- В) билатеральный
- Г) односторонний

65. Как называется абсцесс головного мозга, который располагается на противоположной стороне от пораженного уха (Ответ вписать словом) \_\_\_\_\_

66. Какое изменение сердечного ритма характерно для отогенного абсцесса головного мозга (Ответ вписать словом) \_\_\_\_\_

67. Какое изменение сердечного ритма характерно для отогенного менингита (Ответ вписать словом) \_\_\_\_\_

68. Симптомы Брудзинского характерны для:

- А) абсцесса головного мозга
- Б) для менингита
- В) для абсцесса мозжечка
- Г) для синустромбоза

69. Для отогенного абсцесса мозга характерно:

- А) повышение содержания белка
- Б) понижение содержания белка
- В) стерильный ликвор
- Г) наличие в ликворе патогенной микрофлоры

70. При отогенном абсцессе головного мозга в ликворе повышается содержание:

- А) лейкоцитов
- Б) лимфоцитов
- В) эритроцитов
- Г) тромбоцитов

71. Укажите черепномозговые нервы, с которыми граничит пещеристый синус:

- А) отводящий нерв
- Б) приводящий нерв
- В) глазодвигательный нерв
- Г) блоковидный нерв

72. Чаще всего инфекция попадает из больного уха в сигмовидный синус:

- А) контактным путем
- Б) преформированным путем
- В) по венам
- Г) по артериям

73. Ограниченная болезненная припухлость по заднему краю сосцевидного отростка при тромбозе сигмовидного синуса называется по автору «симптом.....» (Ответ вписать словом) \_\_\_\_\_

74. Как называется абсцесс головного мозга, который располагается на стороне пораженного уха (Ответ вписать словом) \_\_\_\_\_

75. Для отогенного абсцесса мозга характерны:

- А) тахикардия
- Б) брадикардия
- В) экстрасистолия
- Г) нормальный сердечный ритм

76. Для отогенного менингита характерно следующее состояние сердечного ритма:

- А) тахикардия
- Б) брадикардия
- В) экстрасистолия
- Г) нормальный сердечный ритм

77. Симптом Кернига характерен для:

- А) абсцесса головного мозга
- Б) для менингита
- В) для абсцесса мозжечка
- Г) для синустромбоза

78. Для отогенного менингита характерно наличие в ликворе:

- А) понижения уровня сахара
- Б) повышения уровня сахара

- В) повышения содержания белка
- Г) понижения содержания белка

79. При отогенном менингите в ликворе повышается содержание:

- А) лейкоцитов
- Б) лимфоцитов
- В) эритроцитов
- Г) тромбоцитов

80. Для отогенного менингита характерно:

- А) повышение содержания белка
- Б) понижение содержания белка
- В) стерильный ликвор
- Г) наличие в ликворе патогенной микрофлоры

81. Лабиринтит – это:

- А) дегенеративный процесс
- Б) воспалительный процесс
- В) рубцовый процесс
- Г) опухолевый процесс

82. Какая из перечисленных форм лабиринтита не встречается:

- А) флегмонозный
- Б) серозный
- В) некротический
- Г) гнойный

83. Укажите симптом, который не характерен для лабиринтита:

- А) paracusis Willisii
- Б) шум в ухе
- В) головокружение
- Г) рвота

84. Фистульный симптом – это:

- А) центральная перфорация барабанной перепонки
- Б) появление головокружения при нажатии пальцем на козелок
- В) свищ в заушной области
- Г) краевая перфорация барабанной перепонки

85. Лабиринтит может быть следствием:

- А) острого гнойного среднего отита
- Б) острого гнойного наружного отита
- В) хронического гнойного среднего отита
- Г) травмы лабиринтной стенки

86. Осложнением гнойного лабиринтита может быть:

- А) мастоидит
- Б) менингит
- В) острое воспаление среднего уха
- Г) хроническое воспаление среднего уха

87. Назовите клиническую форму лабиринтита, которая может закончиться восстановлением слуховой и вестибулярной функции (Ответ вписать словом)

---

88. Объективным симптомом при гнойном лабиринтите является (Ответ вписать словом) \_\_\_\_\_

89. В начале развития гнойного лабиринтита нистагм направлен в сторону (Ответ вписать словом) \_\_\_\_\_

90. Какая функция лабиринта может быть частично компенсирована после перенесенного гнойного лабиринтита (Ответ вписать словом) \_\_\_\_\_

91. Лабиринтит – это:

- А) заболевание внутреннего уха
- Б) заболевание среднего уха
- В) поражение всех отделов уха
- Г) процесс в задней черепной ямке

92. Какая из клинических форм лабиринтита может закончиться выздоровлением:

- А) флегмонозный
- Б) серозный
- В) некротический
- Г) гнойный

93. Укажите симптом, который не характерен для лабиринтита:

- А) снижение слуха
- Б) высокая температура тела
- В) припухлость в заушной области
- Г) нистагм

94. Воспалительный процесс из больного уха распространяется в лабиринт через:

- А) овальное окно
- Б) санториниевы щели
- В) круглое окно
- Г) барабанную перепонку

95. Укажите симптомы, которые характерны для гнойного лабиринтита:

- А) припухлость в заушной области
- Б) шум в ухе
- В) головокружение
- Г) рвота

96. Исходом гнойного лабиринтита являются:

- А) полное выпадение слуховой функции на больном ухе
- Б) полное выпадение вестибулярной функции на больном ухе
- В) полное восстановление слуховой функции на больном ухе
- Г) полное восстановление вестибулярной функции на больном ухе

97. При гнойном лабиринтите слух нарушается по типу (Ответ вписать словом) \_\_\_\_\_

98. Фистульный симптом у больного можно проверить, нажимая пальцем на.... (Ответ вписать словом) \_\_\_\_\_

99. В завершающей стадии гнойного лабиринтита нистагм направлен в \_\_\_\_\_ сторону (Ответ вписать словом) \_\_\_\_\_

100. Воспалительный процесс из барабанной полости чаще всего попадает в лабиринт через (Ответ вписать словом) \_\_\_\_\_

## 7. ТРАВМЫ ЛОР - ОРГАНОВ, ИНОРОДНЫЕ ТЕЛА, НОСОВЫЕ КРОВОТЕЧЕНИЯ

### Ситуационные задачи

1. Подросток, 13 лет, во время драки со сверстниками получил удар в область носа. Окружающие сказали, что нос изменил форму – появилось смещение пирамиды носа вправо, и отвели пострадавшего в медпункт. Оттуда больной был доставлен в приемник скорпомощного ЛОР отделения. Сформулируйте диагноз, определите способы оказания помощи.

2. Ребёнок, 2 лет, упал дома, ударился носом о ступеньку. Мама заметила деформацию наружного носа в виде западения спинки носа. Ваши рекомендации по оказанию неотложной помощи.

3. Сельский житель, 7-летний ребёнок, во время катания на санях ушиб нос, но родителям об этом не сказал. Через 2 дня у ребёнка повысилась температура и появилось затруднение носового дыхания. Вызванный педиатр поставил диагноз ОРВИ, назначил жаропонижающие препараты, местно тепло и капли в нос. Однако состояние ребёнка не улучшилось, более того, появилась отрицательная динамика. На 4 сутки лечение было дополнено таблетированными антибиотиками. Состояние ребёнка прогрессивно ухудшалось, появилась припухлость кончика и крыльев носа. По обращению к ЛОР врачу был поставлен правильный диагноз и проведено лечение, но, несмотря на это появилось западение спинки носа в хрящевом отделе. Поставьте диагноз. Какие способы диагностики и лечения необходимо было применить в данном случае.

4. Подросток, выясняя отношения со сверстниками, получил удар кулаком по носу, после чего увидел испуганные взгляды разбегавшихся окружающих. Кровотечения не было, боль быстро прошла. Мальчик вернулся домой поздно и, не зажигая света, лёг спать. Наутро родители, увидев распухший нос сына, вызвали скорую помощь. Врач СП порекомендовал примочки и препараты кальция для уменьшения отёка. Через 5 дней отёк прошёл, но пострадавший был вынужден обратиться к оториноларингологу, который сказал, что необходимо как можно быстрее провести репозицию костей носа. Чего испугались сверстники пострадавшего? Почему ни он сам, ни родители не увидели деформацию наружного носа, требующую репозиции? Определите максимальный период времени, в течение которого возможно проведение репозиции костей носа.

5. В ЛОР приемник доставлен больной, 23 лет, с жалобами на припухлость в области лба и носа, смещение наружного носа в сторону, носовое кровотечение. Из

анамнеза: избит неизвестными 30 минут назад. Сознание не терял. При осмотре имеется боковая деформация наружного носа вправо. При пальпации наружного носа определяется крепитация отломков. При передней риноскопии – следы кровотечения в верхних отделах полости носа справа. На рентгенограмме костей носа определяется перелом костей носа со смещением отломков. Поставьте диагноз, определите тактику лечения больного.

6. Шквальный ветер перед грозой открыл окно, стекло разбилось, и один из осколков поранил нос хозяина дома. В результате травмы в области кончика носа сформировалась скальпированная рана. Отсечённый кончик носа смешался с осколками стекла. Тактика оказания помощи и последовательность лечебных мероприятий.

7. Пожилая одинокая женщина постоянно подкармливала бродячих собак, живших на брошенном участке земли по соседству. Однажды она попыталась поправить неудачно лежащую кость. Большая собака укусила женщину за нос. Больная была доставлена сначала в травмпункт, а, затем – в ЛОР отделение в порядке неотложной помощи. При осмотре в области кончика носа имеется укушенная рана. Кожа кончика носа отсутствует, обнажён хрящ. Тактика оказания помощи.

8. Молодой человек, 27 лет, зимой колот дрова. После неудачного удара топором полено отлетело и ударило его в область левой щеки. Работу не прекращал. Через 40 – 50 минут появилось кровотечение из левой половины носа. После высмаркивания кровотечение прекратилось. Зайдя в дом, больной увидел в зеркале распухшую щёку. Клинический диагноз. Где располагается источник кровотечения? Почему кровотечение возникло не сразу после травмы? Почему распухла щека?

9. Женщина, 32 лет, поздно вечером возвращалась домой с работы. Была избита неизвестными. Доставлена без сознания в отделение скорой нейрохирургической помощи, где был поставлен диагноз: сотрясение головного мозга. На лице определялись многочисленные ссадины, кожа лица была отечной, глазные щели сужены. Назначен постельный режим, дегидратационные препараты. Через несколько дней лечащий врач во время обхода отметил значительное уменьшение отёка мягких тканей лица и, на этом фоне, появление деформации лобной области в виде впадины. На рентгенограмме черепа в боковой проекции обнаружен перелом лицевой стенки левой лобной пазухи. Какие лечебные мероприятия необходимо провести больной?

10. Подросток, 16 лет, во время драки получил удар кулаком в левую окологлазничную область. Через несколько минут появилось кровоизлияние в параорбитальную клетчатку слева. Почему возникла гематома? Назовите опорные



признаки дифференциальной диагностики с «симптомом очков» при переломе основания черепа.

11. Юношу, 17 лет, во время тренировки ударили мячом по правому уху. Товарищи по тренировке сказали, что ухо посинело и опухло. Врач стадиона направил больного в ЛОР отделение, где больному была оказана помощь. В каком слое ушной раковины располагается отгематома и почему? Назовите правила оказания помощи при свежей и рецидивирующей отгематоме. Что такое «фигурная» давящая повязка?

12. После падения с велосипеда 10-летний мальчик не обратил внимания на распухшее ухо. На следующий день ушная раковина стала болеть и ребёнок пожаловался родителям. Родители отвезли ребёнка в ЛОР стационар. При осмотре – ушная раковина увеличена в размерах за счет отёка и инфильтрации, кожа гиперемирована, опознавательные признаки не контурируются. При пальпации области ушной ямки определяется флюктуация. В общем анализе крови - лейкоцитоз до 10 000, сдвиг лейкоцитарной формулы влево. Клинический диагноз и его опорные признаки. Определите тактику лечения больного.

13. Во время полёта на самолёте, при взлёте, у юноши 17 лет, появилась заложенность ушей, которая резко усилилась во время снижения самолёта. Более того, появилась резкая боль в левом ухе. После посадки слух на правое ухо восстановился, левым продолжал плохо слышать. Обратился к ЛОР врачу. При осмотре: наружные слуховые проходы свободны, барабанная перепонка справа умеренно втянута, слева – в передних отделах перепонки имеется шелевидная перфорация, длиной 2 мм. С кровоизлияниями по краям. Экссудата в наружном слуховом проходе нет. Почему боль возникла при снижении самолёта? Тактика оказания помощи.

14. Девушка, 23 лет, ночью возвращалась из ночного клуба, получила удар по затылку, потеряла сознание. Через час машиной СП доставлена в ЛОР отделение. При осмотре пострадавшей в области затылка имеется обширная гематома. Кроме того, больная жаловалась на обильное носовое кровотечение (травмы носа не было), выделение бесцветной и прозрачной жидкости в носоглотку и отсутствие обоняния (аносмию). Патогенез травмы, необходимые диагностические процедуры.

15. Пожилой человек, страдающий головокружениями, упал на улице, ударился виском. Сознание не терял. Через несколько минут появилось кровотечение из уха. Больной доставлен в неврологическое отделение. Вызванный на консультацию ЛОР врач при отоскопии определил положительный симптом ступеньки. Что такое симптом ступеньки? Предполагаемый диагноз у данного больного.

16. Ребенок, 8 лет, во время игры держал зубами карандаш, поскользнулся и упал на него. Родители отвезли ребёнка в стационар, где оказывалась скорая ЛОР помощь. Врач сказал, что имеется линейная рана в области мягкого нёба, длиной 0,5 см. Сказал также, что рана закроется самостоятельно, зашивать её не нужно. Определите принципы оказания помощи при травмах мягкого нёба.

17. Пожилая одинокая женщина, 75 лет, страдающая тяжёлым онкологическим заболеванием, совершила попытку самоубийства, выпив несколько глотков 70% уксусной кислоты. Больше выпить не смогла из-за нестерпимой боли в глотке. По телефону вызвала скорую помощь. Машиной СП доставлена в приемник ЛОР отделения. Почему больная доставлена в ЛОР отделение, а не в токсикологическое отделение? Какие осложнения могут возникнуть в первые часы после травмы и почему? Какую помощь необходимо оказать больной?

18. Молодой человек во время драки получил удар ребром ладони в область гортани. Приехавшие на место происшествия сотрудники полиции вызвали машину СП. Дыхание больного было свободным, одышки не было. Однако, врач СП обратил внимание, что больной очень бледен, через несколько минут уже в машине СП он потерял сознание. АД при этом было таким низким, что практически не определялось. В чём причина падения АД. Как квалифицировать такое состояние – падение АД, связанное с травмой?

19. После пожара в крупном офисном центре 8 пострадавших были доставлены в ЛОР отделение городской больницы с ожогами верхних дыхательных путей. Такой диагноз был поставлен врачами СП из-за наличия у пострадавших ожогов лица и дисфонии. В отделении дежурный врач оставил больных под наблюдением в течение 6 часов. За это время у одного 2 больных возник стеноз гортани I стадии. Как классифицировать такой стеноз гортани по времени возникновения? Сколько больных можно опрашивать в токсикологическое отделение после истечения 6 часов?

20. Во время операции на щитовидной железе у больной были повреждены оба возвратных нерва. В послеоперационном периоде возник компенсированный стеноз гортани (I стадии). Затем дыхание стало почти свободным и несколько ухудшалось только при физических нагрузках. Поэтому больная от трахеотомии отказалась. Однако через 6 месяцев после переохлаждения на фоне ОРВИ у больной развился острый ларингит, осложнившийся стенозом гортани II-III, в связи с чем больной пришлось делать срочную трахеотомию. В последующем больной была сделана односторонняя черпалохордэктомия,

после чего стенозов гортани уже не возникало. Почему после операции возник компенсированный стеноз?

21. Пожилой мужчина, страдающий гипертонической болезнью, вызвал машину СП по поводу длительного носового кровотечения. По приезду СП АД – 200/120 мм рт.ст.

Какие мероприятия необходимо применить для остановки носового кровотечения.

22. Женщину, 55 лет, стала беспокоить периодическая головная боль. К врачу не обращалась, лечилась анальгетическими препаратами. Однажды, во время работы с наклонённой вниз головой, появилось обильное кровотечение из носа, после чего головная боль уменьшилась. Больная вызвала врача, который поставил диагноз: гипертоническая болезнь. Какие меры доврачебной помощи необходимо применять в подобных случаях?

23. После длительного пребывания под солнцем на пляже, во время физического напряжения у девушки, 18 лет, появилось носовое кровотечение. Ваши мероприятия по его остановке.

### Тестовые задания

#### Один или несколько правильных ответов

1. При носовом кровотечении кровь выглядит:
  - А) пенистой
  - Б) алой
  - В) имеет вид кофейной гущи
  - Г) темной венозной
2. В комплекс медикаментозного лечения носового кровотечения входит:
  - А) аминокaproновая кислота
  - Б) аденозинтрифосфорная кислота
  - В) ацетилсалициловая кислота
  - Г) аскорбиновая кислота
3. При неэффективности консервативных методов остановки носового кровотечения выполняют:
  - А) перевязку общей сонной артерии
  - Б) перевязку внутренней сонной артерии
  - В) перевязку наружной сонной артерии с одной стороны
  - Г) перевязку наружных сонных артерий с двух сторон
4. При носовом кровотечении больной должен занять положение:
  - А) сидя с откинутой головой назад
  - Б) сидя с опущенной вниз головой
  - В) горизонтальное
  - Г) полусидя

5. Причиной носового кровотечения могут быть:
- А) заболевания крови
  - Б) беременность
  - В) гипертоническая болезнь
  - Г) травмы носа
6. Капиллярные носовые кровотечения возникают из:
- А) переднего отдела перегородки носа
  - Б) заднего отдела перегородки носа
  - В) задневерхнего отдела перегородки носа
  - Г) задненижнего отдела перегородки носа
7. При носовом кровотечении на фоне гипертонического криза врач общей практики должен:
- А) выполнить тампонаду носа
  - Б) назначить гипотензивную терапию
  - В) выполнить прямое переливание крови
  - Г) измерить АД
8. Длительность пребывания тампона в полости носа при остановке носового кровотечения не должна превышать:
- А) 6 часов
  - Б) 24 часов
  - В) 48 часов
  - Г) 72 часов
9. В случае неэффективности тампонады носа для остановки носового кровотечения перевязывают:
- А) верхнечелюстную артерию
  - Б) наружную сонную артерию
  - В) внутреннюю сонную артерию
  - Г) решетчатую артерию
10. Размер тампона для задней тампонады носа должен соответствовать размеру ногтевых фаланг:
- А) больших пальцев врача
  - Б) больших пальцев пациента
  - В) указательных пальцев врача
  - Г) указательных пальцев пациента
11. Легкая кровопотеря при носовом кровотечении составляет:
- А) до 500 мл
  - Б) до 400 мл
  - В) до 1000
  - Г) свыше 1000 мл
12. Определите последовательность мероприятий при остановке носового кровотечения:
- А) перевязка наружной сонной артерии
  - Б) передняя тампонада
  - В) задняя тампонада
  - Г) переливание крови

13. Кровопотерю в 400 мл при носовом кровотечении:
- А) восполняют цельной кровью
  - Б) восполняют компонентами крови
  - В) восполняют солевыми растворами
  - Г) восполняют нативной плазмой
14. Носовые кровотечения могут сопровождать заболевания:
- А) печени
  - Б) почек
  - В) сердца
  - Г) легких
15. Причиной носовых кровотечений могут быть:
- А) нарушения кроветворения
  - Б) эндокринные нарушения
  - В) нарушения менструального цикла
  - Г) авитаминозы
16. Капиллярные кровотечения из носа возникают из:
- А) обонятельной зоны
  - Б) дыхательной зоны
  - В) зоны Киссельбаха
  - Г) зоны Воячека
17. Кровотечения из полости носа возникают из ветвей:
- А) a. facialis
  - Б) a. sphenopalatina
  - В) a. ethmoidalis
  - Г) a. Palatine ascendens
18. Первая доврачебная помощь при носовом кровотечении:
- А) холод на нос
  - Б) тепло на нос
  - В) сосудосуживающие капли в нос
  - Г) сосудорасширяющие капли в нос
19. Первая врачебная помощь при носовом кровотечении:
- А) передняя тампонада
  - Б) задняя тампонада
  - В) коррекция АД
  - Г) перевязка наружной сонной артерии
20. Принципы оказания помощи при постгеморрагическом шоке больному с носовым кровотечением:
- А) остановка кровотечения
  - Б) восполнение кровопотери
  - В) наложение жгута
  - Г) симптоматическая терапия
21. Кровопотерю при носовом кровотечении восполняют:
- А) одногруппной кровью
  - Б) резус-отрицательной кровью

- В) резус-положительной кровью
- Г) резус-совместимой кровью

22. Симптомы носового кровотечения средней тяжести:

- А) высокое АД
- Б) низкое АД
- В) тахикардия
- Г) брадикардия

23. Для оценки состояния больного с носовым кровотечением следует учитывать:

- А) массу тела больного
- Б) пол
- В) скорость потери крови
- Г) лейкоцитарную формулу крови

24. Назовите наиболее вероятные причины профузного кровотечения при травме уха:

- А) повреждение внутренней сонной артерии
- Б) повреждение сигмовидного синуса
- В) повреждение общей сонной артерии
- Г) повреждение позвоночной артерии

25. Для фиксации костных отломков после репозиции костей носа применяют:

- А) переднюю тампонаду
- Б) заднюю тампонаду
- В) шины
- Г) гипсовую повязку

26. При переломе костей носа со смещением проводят:

- А) репозицию отломков
- Б) остеосинтез
- В) фиксацию отломков пращевидной повязкой
- Г) переднюю тампонаду

27. Укажите, является ли противопоказанием к немедленной репозиции костных фрагментов при переломе костей носа сотрясение головного мозга тяжелой степени

- А) да
- Б) нет
- В) только у детей
- Г) только у взрослых

28. Укажите, какая манипуляция выполняется для фиксации подвижных отломков при переломе костей носа со смещением:

- А) задняя тампонада
- Б) передняя тампонада
- В) пращевидная повязка
- Г) остеосинтез

29. Назовите наиболее оптимальные сроки для репозиции костных отломков при травме носа:

- А) немедленно
- Б) в течение недели после получения травмы

- В) через 2 недели после получения травмы  
Г) через 6 недель после травмы
30. Травмы гортани могут сопровождаться:  
А) диспноэ  
Б) дисфагией  
В) дисфонией  
Г) дистонией
31. Укажите признаки 1 степени отморожения ушной раковины:  
А) образование пузырей  
Б) припухлость и синюшность кожи  
В) некроз кожи  
Г) некроз кожи и подкожной клетчатки и хряща
32. Укажите признаки 2 степени отморожения ушной раковины:  
А) образование пузырей  
Б) припухлость и синюшность кожи  
В) некроз кожи  
Г) некроз кожи и подкожной клетчатки и хряща
33. Укажите признаки 3 степени отморожения ушной раковины:  
А) образование пузырей  
Б) припухлость и синюшность кожи  
В) некроз кожи  
Г) некроз кожи, подкожной клетчатки и хряща
34. Укажите признаки 4 степени отморожения ушной раковины:  
А) образование пузырей  
Б) припухлость и синюшность кожи  
В) некроз кожи  
Г) некроз кожи и подкожной клетчатки и хряща
35. Ожог и отморожение ушной раковины – это:  
А) открытая травма  
Б) закрытая травма  
В) смешанная травма  
Г) проникающая травма
36. Назальная ликворея – это симптом:  
А) перелома основания черепа по передней черепной ямке  
Б) перелома основания черепа по средней черепной ямке  
В) перелома глазницы  
Г) перелома лобной кости
37. Травма называется открытой, если у больного:  
А) повреждены кожные покровы  
Б) повреждена слизистая оболочка  
В) имеется перелом со смещением  
Г) имеется перелом без смещения
38. При переломе костей носа в первую очередь необходимо:

- А) устранить деформацию наружного носа
- Б) восстановить носовое дыхание
- В) остановить носовое кровотечение
- Г) выполнить репозицию отломков

39. Назовите лечебные мероприятия, которые обязательно должны быть выполнены у больного с открытой травмой ЛОР – органов:

- А) первичная хирургическая обработка раны
- Б) противостолбнячная сыворотка
- В) антибиотикотерапия
- Г) физиотерапия

40. Инородные тела полости носа чаще локализуются в:

- А) верхнем носовом ходе
- Б) среднем носовом ходе
- В) нижнем носовом ходе
- Г) общем носовом ходе

41. Круглые инородные тела удаляют:

- А) пинцетом
- Б) крючком
- В) щипцами
- Г) зондом

42. Причина образования ринолита:

- А) атрофический ринит
- Б) вазомоторный ринит
- В) гипертрофический ринит
- Г) инородное тело полости носа

43. Ринолит – это (Ответ вписать словом)

---

---

44. Перед удалением живого инородного тела из наружного слухового прохода нужно:

- А) закапать масляный раствор в больное ухо
- Б) закапать спиртовой раствор в больное ухо
- В) выполнить продувание слуховой трубы
- Г) выполнить туалет слухового прохода ватным тампоном

45. Удаление инородных тел бронхов у детей проводят под:

- А) местной анестезией
- Б) общим обезболиванием
- В) поверхностной анестезией
- Г) проводниковая анестезией

46. Инородные тела бронхов чаще всего удаляют при:

- А) непрямой ларингоскопии
- Б) бронхоскопии
- В) коникотомии
- Г) трахеотомии



47. Симптомы инородного тела гортани:  
А) диспноэ  
Б) дисфония  
В) кашель  
Г) дисфагия
48. Для удаления инородных тел глотки используют:  
А) пинцет  
Б) зажим  
В) зонд  
Г) шпатель
49. Для инородных тел гортани характерно:  
А) инспираторная одышка  
Б) экспираторная одышка  
В) одышка смешанного характера  
Г) нормальное дыхание
50. У детей инородные тела гортани удаляют при:  
А) прямой ларингоскопии  
Б) мезофагоскопии  
В) непрямой ларингоскопии  
Г) эпифарингоскопии
51. Симптом «баллотирования» при кашле свидетельствует о наличии у больного:  
А) инородного тела гортани  
Б) инородного тела трахеи  
В) инородного тела правого бронха  
Г) инородного тела левого бронха
52. Из трахеи инородные тела чаще всего попадают:  
А) в правый главный бронх  
Б) в левый главный бронх  
В) в гортань  
Г) в ротоглотку
53. Назовите тип нарушения бронхолегочной вентиляции при инородных телах бронхов, если воздух при вдохе поступает в альвеолы, а при выдохе не выходит назад.  
(Ответ вписать словом)
- 
54. Для диагностики инородных тела бронхов применяют следующие методы исследования:  
А) рентгенография органов грудной клетки  
Б) бронхография  
В) бронхоскопия  
Г) УЗИ грудной клетки
55. Назовите инструмент, которым удаляют круглые инородные тела из наружного слухового прохода:  
А) щипцы

- Б) пинцет
- В) крючок
- Г) зонд

56. Осложнениями при удалении инородного тела из слухового прохода могут быть:

- А) острый гнойный средний отит
- Б) острый наружный средний отит
- В) перфорация барабанной перепонки
- Г) мастоидит

57. Инородные тела из слухового прохода удаляют:

- А) при помощи крючка
- Б) промыванием
- В) выдуванием
- Г) аспирацией

58. Длительное пребывание инородного тела в слуховом проходе приводит к образованию:

- А) отолита
- Б) ринолита
- В) отосклероза
- Г) развитию воспаления

59. Инородные тела глотки чаще всего задерживаются:

- А) в рыхлой ткани миндалин
- Б) в слизистой оболочке задней стенки глотки
- В) в валлекулах
- Г) в грушевидных синусах

60. Осложнением инородного тела глотки может быть:

- А) хронический тонзиллит
- Б) боковой окологлоточный абсцесс
- В) абсцесс корня языка
- Г) паратонзиллярный абсцесс

61. Для сморщивания разбухших инородных тел наружного слухового прохода в ухо закапывают:

- А) вазелиновое масло
- Б) 70% спирт
- В) раствор фурацилина
- Г) перекись водорода 3%

62. Назовите методы исследования, позволяющие диагностировать инородное тело пищевода:

- А) гипофарингоскопия
- Б) прямая ларингоскопия
- В) эзофагоскопия
- Г) контрастная рентгенография пищевода

63. Назовите методы удаления инородного тела из полости носа:

- А) удаление пинцетом
- Б) промыванием полости носа шприцом

- В) удаление крючком
- Г) путем высмаркивания

64. Укажите симптомы нахождения инородного тела полости носа

- А) одностороннее нарушение носового дыхания
- Б) гиперемия и инфильтрация кожи наружного носа
- В) открытая гнусавость
- Г) односторонний насморк

65. Для диагностики инородных тел полости носа:

- А) риноманометрия
- Б) передняя риноскопия
- В) задняя риноскопия
- Г) эндоскопия полости носа

66. Для диагностики металлического инородного тела полости носа, расположенного в глубоких отделах, применяют:

- А) рентгенографию носа и околоносовых пазух
- Б) ольфактометрию
- В) диафаноскопию
- Г) эндоскопию полости носа

67. Инородное тело, длительно пребывающее в полости носа, покрывается:

- А) грануляциями
- Б) слизистой оболочкой
- В) солями кальция
- Г) гнойным налетом

68. Назовите методы диагностики инородного тела слухового прохода:

- А) рентгенография
- Б) УЗИ
- В) акуметрия
- Г) отоскопия

69. В верхнечелюстную пазуху инородные тела могут попасть:

- А) риногенным путем
- Б) гематогенно
- В) отогенным путем
- Г) одонтогенным путем

70. Осложнением пребывания инородного тела в пищеводе может быть:

- А) мастоидит
- Б) медиастинит
- В) мастит
- Г) менингит

71. Симптом нахождения инородного тела во входе в пищевод:

- А) саливация
- Б) регургитация
- В) рвота
- Г) боль за грудиной

72. Симптомы нахождения инородного тела в среднем отделе пищевода:
- А) саливация
  - Б) регургитация
  - В) рвота
  - Г) боль за грудиной
73. Симптом нахождения инородного тела в нижнем отделе пищевода:
- А) саливация
  - Б) регургитация
  - В) боль в эпигастральной области
  - Г) боль за грудиной
74. При инородных телах трахеи наблюдается:
- А) боли в грудной клетке
  - Б) приступообразный кашель
  - В) симптом баллотирования
  - Г) экспираторная одышка
75. При инородных телах бронхов наблюдается:
- А) приступообразный кашель
  - Б) боль в грудной клетке
  - В) высокая температура
  - Г) охриплость
76. Осложнения пребывания инородных тел в бронхах:
- А) пневмония
  - Б) пневмоторакс
  - В) пневмосклероз
  - Г) плеврит
77. В пораженном легком при сквозном типе закупорки бронха инородным телом наблюдается:
- А) везикулярное дыхание
  - Б) эмфизема
  - В) ателектаз
  - Г) бронхиальное дыхание
78. В пораженном легком при obturational типе закупорки бронха инородным телом наблюдается:
- А) везикулярное дыхание
  - Б) эмфизема
  - В) ателектаз
  - Г) бронхиальное дыхание
79. В пораженном легком при ventильном типе закупорки бронха инородным телом наблюдается:
- А) везикулярное дыхание
  - Б) эмфизема
  - В) ателектаз
  - Г) бронхиальное дыхание
80. Симптомом инородного тела в верхнем отделе пищевода является:

- А) затруднение дыхания
- Б) боль за грудиной
- В) дисфагия
- Г) дисфония

81. Симптомом инородного тела, находящегося в нижнем отделе пищевода, является:

- А) боль в эпигастральной области
- Б) боль за грудиной
- В) нарушение проходимости пищи
- Г) саливация

82. Симптомом инородного тела, находящегося в среднем отделе пищевода, является:

- А) боль в эпигастральной области
- Б) боль за грудиной
- В) саливация
- Г) дисфония

83. Инородное тело пищевода, самостоятельно опустившееся в желудок, может:

- А) задерживаться в желудке
- Б) выйти из организма естественным путем
- В) вернуться в верхний отдел пищевода
- Г) все вышеперечисленное

84. Инородные тела чаще всего попадают:

- А) в правый бронх
- Б) в левый бронх
- В) в оба бронха одинаково часто
- Г) в зависимости от возраста пациента

85. Для диагностики инородного тела бронхов применяют:

- А) рентгенографию органов грудной клетки
- Б) рентгеноскопию органов грудной клетки
- В) УЗИ грудной клетки
- Г) определение жизненного объема легких

86. Инородные тела пищевода чаще всего обнаруживаются в:

- А) первом физиологическом сужении пищевода
- Б) втором физиологическом сужении пищевода
- В) третьем физиологическом сужении пищевода
- Г) одинаково часто встречаются во всех отделах пищевода

87. Установите правильную последовательность действий врача при инородном теле пищевода:

- А) гипофарингоскопия
- Б) рентгенография пищевода
- В) эзофагоскопия
- Г) шейная медиастинотомия

88. Признаками инородного тела гортани являются:

- А) боль в горле при глотании

- Б) симптом “слюнных озер”
- В) инспираторная одышка
- Г) кашель

89. Признаками инородного тела пищевода является:

- А) боль в горле при глотании
- Б) симптом “слюнных озер”
- В) инспираторная одышка
- Г) кашель

90. Для инородного тела гортаноглотки характерны:

- А) тошнота
- Б) боль в горле
- В) кашель
- Г) резкое затруднение дыхания

91. Основным симптомом инородного тела носоглотки:

- А) тошнота
- Б) рвота
- В) кашель
- Г) затруднение носового дыхания

92. Рентгеноскопическим признаком полной закупорки главного бронха неконтрастным инородным телом является:

- А) смещение органов средостения в здоровую сторону
- Б) смещение органов средостения в больную сторону
- В) отсутствие смещения органов средостения
- Г) высокое стояние уровня диафрагмы

93. Рентгеноскопическим признаком сквозной закупорки главного бронха неконтрастным инородным телом является:

- А) смещение органов средостения в здоровую сторону
- Б) смещение органов средостения в больную сторону
- В) отсутствие смещения органов средостения
- Г) высокое стояние уровня диафрагмы

94. Рентгеноскопическим признаком вентильной закупорки главного бронха неконтрастным инородным телом является:

- А) смещение органов средостения в здоровую сторону
- Б) смещение органов средостения в больную сторону
- В) отсутствие смещения органов средостения
- Г) высокое стояние уровня диафрагмы

95. В какую сторону смещается средостение у больного при полной закупорке главного бронха? \_\_\_\_\_

96. В какую сторону смещается средостение у больного при вентильной закупорке главного бронха? \_\_\_\_\_

97. Лабораторное исследование у больного носовым кровотечением включает:

- А) общий анализ крови
- Б) общий анализ мочи
- В) определение группы крови
- Г) определение уровня билирубина в крови

98. Лабораторное исследование у больного носовым кровотечением включает:

- А) определение содержания гемоглобина в крови
- Б) определение количества эритроцитов в крови
- В) определение количества лейкоцитов в крови
- Г) определение количества тромбоцитов в крови

99. Для оценки объема потерянной крови при носовом кровотечении необходимы следующие данные:

- А) артериальное давление
- Б) содержания гемоглобина в крови
- В) гематокрит
- Г) резус-фактор

100. Первая помощь при ожоге 1 степени наружного носа:

- А) стерильная повязка
- Б) холод
- В) обработка асептическим раствором
- Г) антибиотики

## 8. ОНКОЛОГИЧЕСКИЕ ЗАБОЛЕВАНИЯ И ИНФЕКЦИОННЫЕ ГРАНУЛЕМЫ ЛОР – ОРГАНОВ

### Ситуационные задачи

1. У подростка, 14 лет, около года затруднено дыхание через нос, почти постоянно пользуется сосудосуживающими каплями «називин», периодически возникают беспричинные носовые кровотечения, в течение последних 1-2-х месяцев стал снижаться слух. При осмотре оториноларингологом: слизистая оболочка носа синюшная, слегка отёчна, носовые ходы свободны, при задней риноскопии в носоглотке определяется округлое образование красного цвета с синюшным оттенком, прикрывающее хоаны на 2/3, прикрывающее устья слуховых труб. Барабанные перепонки резко втянуты. Какое заболевание можно предположить? Какое обследование необходимо для уточнения диагноза? Какой вид лечения?

2. Ребёнок 3,5 лет доставлен врачом скорой помощи в детское ЛОР отделение в связи с признаками удушья – стеноз гортани 2 стадии, возникшем на фоне ОРВИ. При выяснении анамнестических данных оказалось, что у мальчика в течение 1,5 лет наблюдается охриплость голоса, а при простудных заболеваниях уже несколько раз отмечалось затруднение дыхания. При осмотре: со стороны ЛОР органов обнаружены признаки респираторно-вирусной инфекции. Непрямую ларингоскопию выполнить не удалось. В течение 3-х дней ребёнок получал противоотёчную, противовоспалительную, противовирусную терапию. Состояние улучшилось, но при нагрузке шумное дыхание сохранялось. Осиплость голоса была достаточно выражена. Было решено произвести прямую ларингоскопию: на голосовых складках видны беловатого цвета образования в виде цветной капусты, за счёт чего голосовая щель сужена, голосовые складки подвижны. Поставьте предварительный диагноз. Какое лечение необходимо (его разновидности).

3. Больного, 62 лет, курильщика, более 6 мес. беспокоит охриплость голоса, в течение последних 2 месяцев дыхание стало затруднено, но эти симптомы он связывал с «бронхитом курильщика». При осмотре носа, глотки, ушей воспалительных изменений не обнаружено. При не прямой ларингоскопии: левая половина гортани ограничена в подвижности, на левой голосовой складке определяется прикрывающее её бугристое образование тёмно-красного цвета, голосовая щель сужена. Дыхание при ходьбе затруднено, голос хриплый. Слева под средним отделом m.sternocleidomastoideus определяется увеличенный до 1,5 см в диаметре, плотный лимфатический узел. Поставьте предварительный диагноз?

Какие обследования необходимы для уточнения диагноза?



4. Больной, 65 лет, обратился к хирургу по поводу припухлости в области верхней трети шеи слева, которая, несмотря на лечение (противовоспалительные средства, компрессы, растирки, прогревания) не проходит в течение 5-6 мес. Последние 1,5-2 мес. беспокоит неприятное ощущение и затруднение при глотании – полоскания глотки облегчения не принесли, напротив, состояние ухудшилось, появились боли при проглатывании пищи, а также охриплость голоса. Лечение проводил самостоятельно. Хирург обнаружил в верхней трети шеи слева по ходу m.sternocleidomastoideus 2 плотных, практически несмещаемых узла, около 2,5 см в диаметре. Врач отменил все процедуры и назначил обследование. При осмотре ЛОР органов при непрямой ларингоскопии на гортанной поверхности надгортанника обнаружено бугристое образование, распространяющееся на область вестибулярных складок левую голосовую складку. Опухолевое образование, разрушив черпало-надгортанную складку, распространялось в левый грушевидный синус, левая половина гортани инфильтрирована, неподвижна, голосовая щель сужена, но дыхание компенсировано, затруднено лишь при ходьбе. Каков диагноз? Тактика?

5. Больной, 66 лет, жалуется на затруднение дыхания более 2-х мес., которое связывал с давно имеющейся сердечной патологией. Сердечные средства оказались неэффективны. Затруднение дыхания становилось всё более заметным, присоединился кашель, охриплость голоса. Ингаляции с антибиотиками и антигистаминными средствами не улучшали состояния. Стала откашливаться мокрота с примесью крови. Ночью больной доставлен машиной скорой помощи в ЛОР отделение в связи со значительным затруднением дыхания, нарастанием стеноза гортани до 2-3 стадии. При непрямой ларингоскопии в подголосовой области имеется обширный инфильтрат с изъязвлением, значительно суживающий просвет гортани, распространяющийся на левую голосовую складку (просвет гортани около 2 мм). Отмечается неподвижность левой половины гортани. Во время осмотра больной внезапно потерял сознание, наступила асфиксия. Ваш диагноз? Ваши действия?

6. Больной, 64 года, доставлен машиной скорой помощи в приёмное отделение ЛОР стационара городской больницы в связи с резким затруднением дыхания: кожные покровы бледные, покрыты холодным потом, дыхание через металлическую трахеотомическую трубку - стенотическое (трахеотомия была произведена 2 мес. назад по поводу опухоли гортани со стенозом). Внутренняя трахеотомическая трубка отсутствовала, наружная была практически несостоятельна. Восстановить дыхание вливанием растворов через трахеостому и использованием вакуум-аспиратора не удалось. Ваши действия?

7. У больной, 23 лет, при обследовании по поводу бесплодия на рентгенограмме околоносовых пазух случайно выявлено ограниченное затемнение в области левой лобной пазухи. Округлое образование имеет костную плотность, небольшие размеры – до 1 см в диаметре. Головные боли не беспокоят. Диагноз? Какова тактика ЛОР врача?

8. Больная, 67 лет, с затруднением носового дыхания левой половиной носа около 6 мес., выделениями из носа с неприятным запахом, при высмаркивании - с прожилками крови, заметила асимметрию лица, по её мнению, связанное с утолщением кожи щёчной области. При передней риноскопии ЛОР врач обнаружил, что общий носовой ход obturated образованием красноватого цвета, бугристым, кровоточащим при дотрагивании, исходящим из боковой стенки полости носа. На рентгенограмме околоносовых пазух обнаружено гомогенное затемнение левой верхнечелюстной пазухи, деструкция её медиальной стенки. Ваш предварительный диагноз? Что необходимо для уточнения диагноза?

9. Больная, 29 лет, обратилась к ЛОР врачу с жалобами на снижение слуха, шум в ушах, небольшое затруднение носового дыхания. Молодой врач поликлиники провел осмотр ЛОР органов, но без применения задней риноскопии и непрямой ларингоскопии, планируя провести их в следующий раз. При осмотре было обнаружено втяжение неизменённых барабанных перепонки, незначительное искривление перегородки носа вправо и признаки двустороннего нарушения звукопроводения по данным камертонального исследования. Врач назначил лечение по поводу предполагаемого тубоотита: продувания слуховых труб по Политцеру, вливание сосудосуживающих капель в нос, электрофорез с йодистым калием эндоаурально с обеих сторон. Лечение продолжалось 2 недели. На контрольный осмотр больная не явилась. Через 2 мес. больная вновь обратилась к врачу в связи со значительным затруднением носового дыхания, которое уже не улучшалось после вливания сосудосуживающих капель, отсутствием улучшения слуха после ранее проводимого лечения. Кроме того, 10 дней назад заметила припухлость в виде округлого образования на шее слева. При передней риноскопии слизистая оболочка полости носа слегка отёчна, с синюшным оттенком, при незначительном искривлении перегородки носа носовое дыхание практически отсутствует. При задней риноскопии обнаружено образование багрового цвета, бугристое, заполняющее носоглотку, полностью прикрывающее хоаны, сошник, устья слуховых труб. На шее в области проекции m.sternocleidomastoideus пальпируются увеличенные уплотнённые, больше слева лимфатические узлы. Ваш диагноз? Какие обследования необходимы?

10. Больная, 43 г., обратилась к ЛОР врачу по поводу боли в глотке справа в течение 2,5 мес., першение, боль усиливается при глотании, в связи с чем вынуждена исключить твёрдую пищу, похудела, начало заболевания связать ни с чем не смогла. Ангинами ранее не болела. Врач терапевт расценил заболевание как ОРВИ. Лечение включало противовирусные и антимикробные препараты, полоскания глотки дезинфицирующими средствами, ингаляции, КУФ, но улучшения состояния не отмечалось. При осмотре оториноларингологом обнаружено: слизистая оболочка глотки бледно-розовая, в области верхнего полюса гипертрофированной правой нёбной миндалины обнаружен участок инфильтрации ткани с изъязвлением неправильной формы, покрытый серовато-беловатым налётом, при любых манипуляциях легко кровоточит. В области проекции верхней трети

m.sternocleidomastoideus справа пальпируется несколько спаянных лимфатических узлов, неподвижных, плотных. Каков предварительный диагноз? С чем необходимо дифференцировать? Какие исследования необходимы для уточнения диагноза.

11. Больную, 58 лет, длительно, более 1,5 мес. беспокоит упорная боль в правом ухе. При обследовании оториноларингологом: наружные слуховые проходы широкие, свободные, обе барабанные перепонки серые, бледные, опознавательные знаки чёткие, без асимметрии. Слуховая функция в норме. Носоглотка свободна. Слизистая оболочка носа розовая, влажная, носовое дыхание удовлетворительное. Слизистая оболочка глотки розовая, влажная, нёбные миндалины средних размеров, без гноя в лакунах. Пробная противовоспалительная терапия в течение 10 дней оказалась неэффективна. Стоматологом исключена патология зубов и височно-нижнечелюстного сустава. Какие ошибки допущены при обследовании? Какую патологию можно предположить и как объяснить боль в ухе?

12. У больной, 19 лет, обнаружены плотные округлые образования в области мочек ушей, которые появились после прокола для ношения серёжек. Ваш диагноз? Тактика?

Какова особенность течения заболевания?

13. Больного, 40 лет, беспокоит постепенное снижение слуха на правое ухо в течение длительного времени. К врачу не обращался, не обследовался, так болей не было. В связи с предстоящим трудоустройством на новое ответственное место работы решил проверить слух, предполагая серную пробку, и обратился к оториноларингологу. Серные пробки не обнаружены. Барабанные перепонки серые, бледные, опознавательные знаки чёткие. При исследовании слуха обнаружены признаки нарушения звуковосприятия справа, но при камертональном исследовании в опыте Вебера латерализация звука

отсутствует. При тональной пороговой аудиометрии – сенсоневральная глухота справа. Ультразвук латерализует влево. При отоневрологическом обследовании: снижение корнеального рефлекса справа, гипестезия кожи правой половины лица, снижение вкуса в передних отделах языка справа. При битермической калорической пробе выявлены признаки гипорефлексии лабиринта справа. Какие заболевания можно предположить, как дифференцировать по имеющимся данным? Какие исследования необходимы для уточнения диагноза? Какой вид лечения?

14. Назовите стадии невриномы слухового нерва. Какой симптом на начальных этапах роста опухоли является основным, в связи с этим, с каким заболеванием следует дифференцировать? Какой современный метод лучевой диагностики при подозрении на невриному слухового нерва небольших размеров является наиболее информативным?

15. Больную, 36 лет, беспокоит пульсирующий шум в правом ухе в течение 4-х месяцев. При отоскопии: наружные слуховые проходы широкие, свободные, правая барабанная перепонка целая, истончена, бледная, нижние отделы выбухают, там же просвечивает содержимое барабанной полости красно-бурого цвета, создаётся впечатление образования за барабанной перепонкой с бугристым верхним краем. При аудиометрическом исследовании – снижение слуха на правое ухо по типу нарушения звукопроводения с начальными признаками нарушения звуковосприятия. Слева барабанная перепонка не изменена, слуховая функция в норме. Флюктуация слуха не наблюдается. Рентгенография височных костей по Шюллеру и Майеру оказалась малоинформативна, обнаруживалось склеротическое строение кости, затемнение ячеек сосцевидного отростка справа. По данным КТ височных костей справа определяются признаки разрушения нижней стенки барабанной полости, высокое стояние луковицы яремной вены. Ваш диагноз? Вид лечения?

16. Больного, 29 лет, беспокоит затруднение носового дыхания. При передней риноскопии обнаружено искривление перегородки носа влево, справа в среднем отделе перегородки носа определяется обширный участок грануляционной ткани. Какие дополнительные исследования необходимы? Какие заболевания надо дифференцировать.

17. Больного, 49 лет, в течение 3-4-х лет беспокоил на шее слева увеличенный лимфатический узел. К врачу обратился лишь, когда присоединилась боль при глотании. ЛОР врач поликлиники назначил лечение по поводу обострения хронического ларингита. Противовоспалительное, противоотёчное лечение оказалось неэффективным. Больной на приём к врачу после лечения не явился. Повторно с теми же жалобами он обратился ещё через 6 мес. к другому ЛОР специалисту. При непрямой ларингоскопии: надгортанник деформирован, на его гортанной поверхности обнаружено опухолевидное бугристое

образование, переходящее на область левой черпало-надгортанной и глоточно-надгортанной складок с фиксацией надгортанника в этой зоне. Голосовые складки интактны, подвижны. На шее слева в верхней её трети определяется уплотнённый узел более 3 см в диаметре, ограниченно подвижный. Ваш предполагаемый диагноз? Как уточнить диагноз? Какова тактика?

18. Различают следующие анатомические части верхнего отдела гортани (исходя из локализации опухоли):

- а) гортанная поверхность надгортанника,
- б) черпалонадгортанные складки,
- в) вестибулярные складки,
- г) гортанные желудочки,
- д) гортанная поверхность черпаловидных хрящей и межчерпаловидной складки.

Если у больного раком гортани при ларингоскопии обнаружена бугристая опухоль, багрового цвета, занимающая гортанную поверхность надгортанника, голосовые складки подвижны, шейные лимфоузлы не увеличены, отдалённые метастазы не определяются, какая стадия заболевания диагностируется? Какие результаты 5-летней выживаемости по данным статистики можно ожидать при условии хирургического лечения.

19. Различают следующие анатомические части среднего отдела гортани(исходя из локализации опухоли):

- а) голосовая складка (правая, левая),
- б) черпалонадгортанные складки,
- в) передняя комиссура (межперепончатая часть),
- г) задняя комиссура (соответствующий уровень межхрящевой части).

Если у больного раком гортани при ларингоскопии обнаружена бугристая опухоль, багрового цвета, занимающая правую голосовую складку с переходом на черпалонадгортанную складку, голосовые складки подвижны, в верхней трети шеи увеличенный до 1, 5 см в диаметре, одиночный, уплотнённый, смещаемый лимфатический узел, отдалённые метастазы не определяются, какая стадия заболевания диагностируется? Какие результаты 5летней выживаемости по данным статистики можно ожидать при условии комбинированного (лучевое и хирургическое) лечения.

20. Различают следующие анатомические части нижнего отдела гортани (исходя из локализации опухоли):

- а) боковые стенки нижнего отдела гортани,
- б) подкомиссуральная область

в) задняя стенка – внутренняя поверхность печатки перстневидного хряща. Если у больного раком гортани, 7 месяцев назад перенесшего правостороннюю резекцию гортани с формированием стойкой трахеостомы, стало нарастать затруднение дыхания, а при ларингоскопии обнаружено рубцовое сужение и деформация в верхнем и среднем отдела гортани, и опухолевый инфильтрат в нижнем отделе слева, распространяющийся на заднюю стенку гортани, какая стадия заболевания диагностируется? Какова тактика?

### Тестовые задания

#### Один или несколько правильных ответов

1. Основной теорией возникновения злокачественных опухолей считается:  
А) вирусная теория  
Б) иммунологическая теория  
В) генетическая теория  
Г) теория канцерогенного влияния
2. Укажите, какая опухоль полости носа имеет вид цветной капусты:  
А) ангиофиброма  
Б) папиллома  
В) гемангиома  
Г) остеома
3. Характер клинического течения юношеской ангиофибромы носоглотки:  
А) доброкачественный  
Б) злокачественный  
В) смешанный  
Г) переходный
4. По гистологическому строению юношеская ангиофиброма носоглотки:  
А) доброкачественная опухоль  
Б) злокачественная опухоль  
В) смешанная опухоль  
Г) переходная
5. Юношеская ангиофиброма носоглотки встречается:  
А) только у мальчиков до 10 лет  
Б) только у мальчиков после 10 лет  
В) только у девочек до 10 лет  
Г) только у девочек после 10 лет
6. Юношеская ангиофиброма носоглотки образована:  
А) сосудами эмбрионального типа  
Б) соединительной тканью эмбрионального типа  
В) разрастанием эпителия  
Г) хрящевой тканью
7. Злокачественный характер клинического течения юношеской ангиофибромы носоглотки определяет:

- А) инфильтрирующий рост
- Б) быстрое метастазирование в регионарные лимфоузлы шеи
- В) гистологическое строение
- Г) быстрое метастазирование в отдаленные органы

8. Для лечения юношеской ангиофибромы носоглотки применяют:

- А) хирургическое вмешательство
- Б) противоопухолевые препараты
- В) противовирусные препараты
- Г) антибиотики

9. Лечение рака носоглотки наиболее эффективно:

- А) хирургическим методом
- Б) лучевым методом
- В) химиотерапевтическим методом
- Г) комбинированным (химиотерапия + лучевая терапия)

10. Симптомами злокачественной опухоли носоглотки могут быть:

- А) затруднение глотания
- Б) затруднение носового дыхания
- В) гнусавость
- Г) снижение слуха

11. Симптомами злокачественной опухоли полости носа могут быть:

- А) затруднение глотания
- Б) затруднение носового дыхания
- В) гнусавость
- Г) геморрагическое отделяемое из носа

12. Типичный признак злокачественной опухоли, расположенной на верхней стенке верхнечелюстной пазухи:

- А) смещение глазного яблока
- Б) кровотечение из носа
- В) боль в зубах
- Г) затруднение открывания рта

13. Типичный признак злокачественной опухоли, расположенной на нижней стенке верхнечелюстной пазухи:

- А) смещение глазного яблока
- Б) кровотечение из носа
- В) боль в зубах
- Г) затруднение открывания рта

14. Типичный признак злокачественной опухоли, расположенной на внутренней стенке верхнечелюстной пазухи:

- А) смещение глазного яблока
- Б) кровотечение из носа
- В) боль в зубах
- Г) затруднение открывания рта

15. Типичный признак злокачественной опухоли, расположенной на задненаружной стенке верхнечелюстной пазухи:

- А) смещение глазного яблока
- Б) кровотечение из носа
- В) боль в зубах
- Г) затруднение открывания рта

16. Носовое кровотечение – это признак опухоли, расположенной на:

- А) верхней стенке верхнечелюстной пазухи
- Б) на нижней стенке верхнечелюстной пазухи
- В) на внутренней стенке верхнечелюстной пазухи
- Г) на задненаружной стенке верхнечелюстной пазухи

17. Смещение глазного яблока – это признак опухоли, расположенной на:

- А) верхней стенке верхнечелюстной пазухи
- Б) на нижней стенке верхнечелюстной пазухи
- В) на внутренней стенке верхнечелюстной пазухи
- Г) на задненаружной стенке верхнечелюстной пазухи

18. Злокачественные опухоли чаще всего встречаются в:

- А) в носоглотке
- Б) ротоглотке
- В) гортаноглотке
- Г) во всех отделах глотки одинаково

19. Наиболее частой локализацией рака гортани является:

- А) преддверие гортани
- Б) голосовые складки
- В) подскладковый отдел
- Г) надгортанник

20. К предраковым заболеваниям гортани относятся:

- А) папиллома
- Б) фиброма
- В) лейкоплакия
- Г) киста

21. Наиболее точно характер опухоли можно установить при:

- А) пальпации
- Б) внешнем осмотре
- В) рентгенографии
- Г) биопсии

22. Папилломатоз гортани у детей возникает в период:

- А) с 0 до 1 года
- Б) с 0 до 5 лет
- В) с 0 до 10 лет
- Г) в период полового созревания

23. Папилломатоз гортани – это:

- А) предраковое заболевание
- Б) не является предраковым заболеванием
- В) предраковое заболевание только в детском возрасте
- Г) предраковое заболевание у мужчин пожилого возраста



24. Папилломатоз гортани может вызвать:
- А) травма
  - Б) вирусная инфекция
  - В) курение
  - Г) алкоголь
25. Укажите причину папилломатоза гортани:
- А) грибковая флора
  - Б) бактериальная флора
  - В) вирусы
  - Г) клебсиелла
26. Для папилломатоза гортани характерно:
- А) охриплость
  - Б) удушье
  - В) кровохарканье
  - Г) нарушение глотания
27. Укажите признаки, отличающее клиническое течение папилломатоза гортани у детей от этого заболевания у взрослых:
- А) у детей папилломы могут перерождаться в злокачественную опухоль
  - Б) у детей папилломы не перерождаются в злокачественную опухоль
  - В) у детей папилломы после периода полового созревания могут подвергаться обратному развитию
  - Г) у детей папилломы после периода полового созревания не подвергаются обратному развитию
28. Для лечения папилломатоза гортани применяют:
- А) антибиотики
  - Б) противоопухолевые средства
  - В) противовирусные средства
  - Г) антигистаминовые препараты
29. Наиболее склонны к метастазированию злокачественные опухоли:
- А) верхнего отдела гортани
  - Б) голосовых складок
  - В) подскладкового пространства
  - Г) всех отделов гортани одинаково
30. Для рака гортани в I стадии характерна следующая комбинация признаков:
- А) T0 N0 M0
  - Б) T1 N0 M0
  - В) T1 N1 M0
  - Г) T1 N1 M (легкие)
31. Для рака гортани во II стадии характерна следующая комбинация признаков:
- А) T0 N0 M0
  - Б) T1 N0 M0
  - В) T2 N1 M0
  - Г) T1 N1 M (легкие)
32. Для рака гортани в III стадии характерна следующая комбинация признаков:

- А) T0 N0 M0
- Б) T1 N2 M0
- В) T2 N1 M0
- Г) T1 N1 M (легкие)

33. Для рака гортани в IV стадии характерна следующая комбинация признаков:

- А) T0 N0 M0
- Б) T1 N2 M0
- В) T2 N1 M0
- Г) T1 N1 M (легкие)

34. Стадия рака определяется:

- А) размером опухоли
- Б) ее положением в органе
- В) степенью ее дифференцировки
- Г) наличием отдаленных метастазов

35. Укажите, какой вид рака наиболее злокачественный:

- А) высокодифференцированный
- Б) низкодифференцированный
- В) модифицированный
- Г) переходной

36. Симптомами рака гортани могут быть:

- А) нарушение подвижности голосовых складок
- Б) боль при глотании, отдающая в ухо
- В) охриплость
- Г) дизартрия

37. Символом T0 в классификации рака обозначают:

- А) опухоль, ограниченную одной анатомической частью органа
- Б) опухоль, ограниченную одной анатомической зоной органа
- В) опухоль, ограниченную стенками органа
- Г) первичная опухоль не обнаружена

38. Символом T1 в классификации рака обозначают:

- А) опухоль, ограниченную одной анатомической частью органа внутри одной анатомической зоны
- Б) опухоль, ограниченную одной анатомической зоной органа
- В) опухоль, ограниченную стенками органа
- Г) первичная опухоль не обнаружена

39. Символом T2 в классификации рака обозначают:

- А) опухоль, ограниченную одной анатомической частью органа внутри одной анатомической зоны
- Б) опухоль, ограниченную одной анатомической зоной органа
- В) опухоль, ограниченную стенками органа
- Г) первичная опухоль не обнаружена

40. Символом T3 в классификации рака обозначают:

- А) опухоль, ограниченную одной анатомической частью органа
- Б) опухоль, ограниченную одной анатомической зоной органа

В) опухоль, занимающую 2 и более анатомических зон, но не выходящую за пределы органа

Г) первичная опухоль не обнаружена

41. Символом T4 в классификации рака обозначают:

А) опухоль, ограниченную одной анатомической частью органа

Б) опухоль, ограниченную одной анатомической зоной органа

В) опухоль, занимающую 2 или более анатомических зон в органе

Г) опухоль, выходящую за пределы органа

42. Символом N0 в классификации рака обозначают:

А) метастазы в отдаленные органы

Б) подвижные метастазы в регионарные лимфоузлы

В) метастазы в регионарные лимфоузлы, спаянные с окружающими тканями

Г) отсутствие метастазов

43. Символом N1 в классификации рака обозначают:

А) метастазы в отдаленные органы

Б) единичные односторонние подвижные метастазы в регионарные лимфоузлы

В) метастазы в регионарные лимфоузлы спаянные с окружающими тканями

Г) отсутствие метастазов

44. Символом N2 в классификации рака обозначают:

А) метастазы в отдаленные органы

Б) подвижные метастазы в регионарные лимфоузлы

В) метастазы в регионарные лимфоузлы спаянные с окружающими тканями

Г) отсутствие метастазов

45. Символом N3 в классификации рака обозначают:

А) метастазы в отдаленные органы

Б) подвижные метастазы в регионарные лимфоузлы

В) двухсторонние фиксированные лимфоузлы, спаянные с окружающими тканями

Г) отсутствие метастазов

4

6. Символом M в классификации рака обозначают:

А) метастазы в отдаленные органы

Б) подвижные метастазы в регионарные лимфоузлы

В) метастазы в регионарные лимфоузлы спаянные с окружающими тканями

Г) отсутствие метастазов

47. Рак – это злокачественная опухоль, происходящая из:

А) соединительной ткани

Б) эпителия

В) костной ткани

Г) мышечной ткани

48. Саркома – это злокачественная опухоль, происходящая из:

А) тканей, имеющих мезенхимальное происхождение

Б) эпителия

В) эпидермиса

Г) пигментной ткани

49. Симптомами рака гортани могут быть:
- А) охриплость
  - Б) удушье
  - В) нарушение глотания
  - Г) саливация
50. Симптомами рака гортани могут быть:
- А) дисфония
  - Б) дислексия
  - В) дисфагия
  - Г) диспноэ
51. Первым, но не ранним симптомом рака преддверия гортани может быть:
- А) боль, отдающая в ухо
  - Б) наличие увеличенного регионарного лимфоузла
  - В) охриплость
  - Г) удушье
52. Для диагностики рака гортани применяют:
- А) пальпацию регионарных лимфоузлов
  - Б) рентгенографию
  - В) биопсию
  - Г) бактериологическое исследование
53. Для лечения рака гортани применяют:
- А) химиотерапию
  - Б) лучевую терапию
  - В) хирургическое лечение
  - Г) гормонотерапию
54. Полное удаление гортани называется:
- А) экстирпацией гортани
  - Б) эвентерацией гортани
  - В) энуклеацией гортани
  - Г) экзентерацией гортани
55. Прогноз у больных, у которых раковым процессом поражены голосовые складки, лучше, чем у пациентов с процессом в преддверии гортани, в связи с:
- А) особенностями лимфооттока
  - Б) особенностями вида эпителия в разных отделах гортани<sup>140</sup>
  - В) появлением ранних симптомов
  - Г) особенностями кровоснабжения
56. Голос у больного после полного удаления гортани:
- А) может быть восстановлен полностью
  - Б) искусственно создается специальным обучением
  - В) искусственно создается специальным прибором
  - Г) искусственно создается при специальном хирургическом вмешательстве
57. Склерома дыхательных путей – это:
- А) опухолевый процесс
  - Б) инфекционное заболевание

В обменно-дистрофическое заболевание

Г) гормональное заболевание

58. Причиной склеромы дыхательных путей являются:

А) кокки

Б) палочка Волковича - Фриша

В) вирусы

Г) спирохеты

59. Чаще всего инфильтраты при склероме верхних дыхательных путей располагаются:

А) в преддверии носа

Б) в преддверии гортани

В) в преддверии полости рта

Г) на бифуркации трахеи

60. Типичными морфологическими проявлениями склеромы дыхательных путей являются:

А) рубцы

Б) язвы

В) инфильтраты

Г) опухолевый рост

61. Укажите заболевания, которые являются инфекционными гранулемами дыхательных путей:

А) склерома

Б) сифилис

В) туберкулез

Г) папилломатоз гортани

62. По характеру течения склерома дыхательных путей – это заболевание:

А) эпидемическое

Б) эпизодическое

В) эндемическое

Г) экологическое

63. Риносклерома чаще всего встречается:

А) в центральной Европе

Б) центральной Африке

В) в средней Азии

Г) на Дальнем Востоке

64. Препаратом выбора при лечении риносклеромы является:

А) стрептомицин

Б) пенициллин

В) аспирин

Г) сульфадимезин

65. Проявлениями риносклеромы могут быть:

А) стеноз гортани

Б) стеноз входа в нос

В) стеноз главных бронхов

Г) стеноз пищевода

66. Туберкулезный процесс вызывается:

- А) бациллой Фриша
- Б) клебсиеллой Фридендера
- В) бациллой Коха
- Г) бациллой Волковича

67. Туберкулез гортани по отношению к туберкулезу легких чаще всего:

- А) вторичен
- Б) первичен
- В) третичен
- Г) не связан с поражением гортани

68. Туберкулез гортани встречается в:

- А) раннем детском возрасте
- Б) у подростков
- В) только у взрослых
- Г) в любом возрасте

69. Инфекция в гортань при туберкулезе легких попадает:

- А) с током крови
- Б) с током лимфы
- В) с мокротой при кашле
- Г) все вышеперечисленное

70. Туберкулез гортани чаще всего поражает:

- А) вход в гортань
- Б) голосовые складки
- В) подголосовой отдел гортани
- Г) все отделы гортани одновременно

71. При подозрении на туберкулез глотки необходимо провести:

- А) бактериологическое исследование мокроты
- Б) рентгенографию органов грудной клетки
- В) консультацию терапевта
- Г) консультацию фтизиатра

72. Туберкулез глотки - это болезнь:

- А) раннего детского возраста
- Б) подростков
- В) взрослых в возрасте 18 – 40 лет
- Г) взрослых в возрасте 40 – 60 лет

73. Характерные симптомы туберкулеза глотки:

- А) значительная потеря массы тела
- Б) сильная боль в горле
- В) нарушение дыхания
- Г) гнусавость

74. Объективные признаки туберкулеза глотки:

- А) бледная слизистая оболочка

- Б) яркая гиперемия слизистой оболочки
- В) мелкие множественные поверхностные язвы на слизистой оболочке
- Г) единичные глубокие язвы на миндалинах

75. Характерные симптомы туберкулеза гортани:

- А) значительная потеря массы тела
- Б) сильная боль в горле
- В) нарушение дыхания
- Г) гнусавость

76. Методами диагностики туберкулеза глотки являются:

- А) биопсия
- Б) бактериологическое исследование
- В) рентгенография органов грудной клетки
- Г) ультразвуковое исследование

77. Характер температурной кривой при туберкулезе глотки:

- А) гектический
- Б) интермиттирующий
- В) длительный субфебрилитет
- Г) длительный фебрилитет

78. Для туберкулезного процесса в ухе характерно:

- А) отсутствие перфораций на барабанной перепонке
- Б) одна краевая перфорация барабанной перепонки
- В) множественные перфорации барабанной перепонки
- Г) одна центральная перфорация барабанной перепонки

79. Если у пациента на барабанной перепонке обнаружено несколько перфораций, то следует заподозрить:

- А) сифилис
- Б) дифтерию
- В) туберкулез
- Г) склерому

80. Сифилис ЛОР – органов вызывается:

- А) палочкой Фриша
- Б) палочкой Волковича
- В) щечной спирохетой
- Г) бледной спирохетой

81. В клиническом течении сифилиса различают:

- А) 1 стадию
- Б) 2 стадии
- В) 3 стадии
- Г) 4 стадии

82. Проявлением первичного сифилиса в глотке является:

- А) шанкр
- Б) гумма
- В) высыпания на слизистой оболочке
- Г) увеличение регионарных лимфоузлов

83. Проявлением вторичного сифилиса в глотке является:  
А) шанкр  
Б) гумма  
В) эритема  
Г) рубцы
84. Проявлением третичного сифилиса в глотке является:  
А) шанкр  
Б) гумма  
В) высыпания на слизистой оболочке  
Г) увеличение регионарных лимфоузлов
85. Одиночная язва на миндалине может быть проявлением:  
А) сифилиса глотки  
Б) ангины Симановского – Венсана  
В) туберкулеза  
Г) склеромы
86. Твердый шанкр следует дифференцировать с:  
А) лакунарной ангиной  
Б) фолликулярной ангиной  
В) моноцитарной ангиной  
Г) ангиной Симановского – Венсана
87. Твердый шанкр – это язва:  
А) с неровным дном  
Б) с гладким дном  
В) покрытая некротическим налетом  
Г) некротический налет отсутствует
88. Гумма носа - это:  
А) опухоль  
Б) язва  
В) некроз костно-хрящевого скелета  
Г) абсцесс
89. Гумма обычно располагается на:  
А) на твердом небе  
Б) на мягком небе  
В) на спинке носа  
Г) на кончике носа
90. На месте бывшей гуммы формируется:  
А) звездчатый рубец  
Б) келоидный рубец  
В) втянутый рубец  
Г) рубцов не остается
91. Для диагностики сифилиса применяют:  
А) реакцию Видаля  
Б) реакцию Вассермана  
В) реакцию Воячека



- Г) реакцию Вальсальва
92. Исходом гуммозного процесса наружного носа будет:  
А) западение спинки носа  
Б) девиация спинки носа вправо  
В) девиация спинки носа влево  
Г) полное выздоровление
93. Врожденный сифилис проявляется:  
А) триадой Видаля  
Б) триадой Гетчинсона  
В) триадой Гризингера  
Г) триадой Менъера
94. Триада Гетчинсона включает:  
А) паренхиматозный гепатит  
Б) паренхиматозный кератит  
В) нейросенсорную тугоухость  
Г) нарушение роста зубов
95. У больного сифилисом регионарные шейные лимфоузлы:  
А) крупные одиночные болезненные  
Б) множественные крупные болезненные  
В) множественные мелкие болезненные  
Г) в виде «пакета»
96. Укажите, может ли ВИЧ-инфицированный пациент находиться в ЛОР - отделении:  
А) нет  
Б) да  
В) только в отдельной палате  
Г) только при определенном уровне антител в крови
97. Укажите, можно ли ВИЧ-инфицированному пациенту выполнять плановые операции на ЛОР - органах:  
А) нет  
Б) да  
В) только детям  
Г) только взрослым
98. Проявлениями СПИД на ЛОР – органах могут быть:  
А) регионарный лимфаденит  
Б) грибковый фарингит  
В) хронический насморк  
Г) острый гнойный средний отит
99. В случае, если врач повредил палец, выполняя операцию ВИЧ – инфицированному пациенту, надо:  
А) удалить поврежденный палец  
Б) обработать рану дезинфицирующими препаратами  
В) сообщить о биологической аварии  
Г) можно ничего не делать
100. У ВИЧ – инфицированного пациента встречается:  
А) саркома Капоши

- Б) рак гортани Капоши
- В) лимфоэпителиома Капоши
- Г) эстеziонейробластома Капоши

## ЭТАЛОНЫ ОТВЕТОВ К ТЕСТАМ

### Клиническая анатомия, физиология, методы исследования и заболевания носа и околоносовых пазух

№	Эталон ответа	№	Эталон ответа	№	Эталон ответа	№	Эталон ответа
1	Г	26	А	51	А, Б, В	76	Б
2	А	27	В	52	А, Г	77	А, Б
3	В	28	В	53	В, Г	78	А, Б
4	Б	29	Б	54	А	79	Б
5	Б	30	А	55	А, В, Г	80	В
6	В	31	В	56	А, Б, В	81	В
7	Г	32	А	57	А	82	В
8	Г	33	В, Г	58	Г	83	Г
9	Б	34	А	59	А	84	Г
10	В	35	Г	60	А	85	А
11	А, Б	36	А	61	А, В	86	В
12	Г	37	Б	62	Б	87	Б
13	Г	38	А	63	В	88	В
14	А	39	В	64	Б	89	Б
15	А	40	А, Б, В	65	А	90	Г
16	А	41	А	66	А, Б, Г	91	В
17	Б	42	А, Б	67	А, Б, В	92	А
18	А	43	Г	68	В	93	Г
19	А	44	А, Б, В	69	Б, В	94	В, Г
20	А, В, Г	45	А, В, Г	70	Г	95	Г
21	А, В, Г	46	А, Б	71	А	96	Б
22	Б	47	Б, В, А, Г	72	Б	97	Г
23	Г	48	В	73	Б, В	98	А
24	В	49	А, Г	74	А, Г	99	Б
25	А, Г	50	В	75	А	100	Б, В

### Клиническая анатомия, физиология, методы исследования и заболевания глотки

№	Эталон ответа	№	Эталон ответа	№	Эталон ответа	№	Эталон ответа
1	Б	26	А, Б	51	А	76	А, Б, В
2	А	27	А	52	В	77	Б
3	А	28	Б	53	А, Г	78	Б, Г
4	Г	29	А	54	Б, В, Г	79	Б
5	А, Б	30	А, В	55	Б	80	А, Б
6	В	31	А, Б, Г	56	А	81	А, В
7	Г	32	А, Б, В	57	А	82	А
8	В	33	Б, В	58	Б	83	В

9	Б	34	А, В, Г	59	А, Б, В	84	В
10	А, Б	35	В, Г	60	А	85	А, Б, В
11	В	36	Б	61	Б, В, Г	86	А
12	Г	37	А	62	А, В, Г	87	Б
13	Б	38	А, Б	63	Б	88	А
14	А	39	А	64	В	89	В
15	Г	40	В, Г	65	В	90	Б
16	А	41	Г	66	Г	91	Г
17	В	42	Б, Г	67	А	92	А, Б
18	Б	43	А	68	Б	93	Б
19	Б, В	44	Г	69	Б, Г	94	Б
20	А	45	В	70	Б, В	95	А
21	А, Б, В	46	Г	71	В, Г	96	Б, В, Г
22	Г	47	Б, В	72	Б, В	97	Б
23	А	48	Б, В	73	Б	98	А, Б, В
24	А, Б	49	В	74	В	99	Б, В
25	А, Б	50	А, Б, В	75	А	100	Б, В

**Клиническая анатомия, физиология,  
методы исследования и заболевания гортани**

№	Эталон ответа	№	Эталон ответа	№	Эталон ответа	№	Эталон ответа
1	А	26	Б	51	А	76	А
2	А, В, Г	27	В	52	Б	77	Б
3	В	28	В	53	А	78	А, Г
4	Б	29	Г	54	А	79	А, Б, Г
5	А	30	Б	55	А	80	А, Б, В
6	Б	31	А	56	В	81	А
7	В	32	Б	57	А	82	В
8	В	33	Б	58	Б	83	Б
9	В	34	Г	59	А, Б, В	84	А
10	А, Б, В	35	Г	60	А, В	85	Б
11	Б	36	А, В	61	А, Б	86	А
12	А	37	А, Г	62	А, В, Г	87	В
13	Г	38	В	63	А, Б, В	88	Г
14	Б	39	В	64	А, В, Г	89	Б
15	А	40	Б, Г	65	Б, В, Г	90	А
16	Г	41	Б	66	А, В, Г	91	В
17	Г	42	Б	67	В	92	Б
18	Б	43	Б	68	Б	93	Б
19	Б, В, Г	44	В	69	Б	94	А
20	Б, В, Г	45	В	70	Г	95	А, Б, В
21	А, Б	46	Г	71	А	96	А
22	Б, Г	47	В	72	В	97	Г
23	А, В, Г	48	В	73	А	98	А
24	Б, В, Г	49	А, Б, В	74	А	99	Б
25	А, В	50	А, Б, В	75	А	100	А

**Клиническая анатомия, физиология, методы исследования  
и заболевания наружного и среднего уха**

№	Эталон ответа
1.	А
2.	А
3.	козелок, противокозелок завиток, противозавиток, ладья, раковина
4.	А
5.	В
6.	Б
7.	Костный, перепончато-хрящевой
8.	А
9.	В
10.	Б
11.	Г
12.	санториниевы щели
13.	В
14.	А
15.	В
16.	Б
17.	А
18.	В
19.	Б
20.	А
21.	Б
22.	В
23.	Б
24.	пупок, световой конус, короткий отросток и рукоятка молоточка
25.	В
26.	А
27.	В
28.	Г
29.	Б
30.	А
31.	В
32.	Г
33.	Г
34.	Г
35.	А
36.	А
37.	Б
38.	Г
39.	А
40.	молоточек, наковальня, стремя
41.	В
42.	стременная, натягивающая барабанную перепонку
43.	Б
44.	А
45.	В
46.	А, Б
47.	А, Б, В

48.	В
49.	А,Б,В
50.	А
51.	А
52.	В
53.	А
54.	ограничение подвижности барабанной перепонки и слуховых косточек; предохранение внутреннего уха от громких звуков
55.	А
56.	Б,Г
57.	Вальсальва, Тойнби, Политцера и катетеризация слуховой трубы
58.	В
59.	Г
60.	А
61.	Б
62.	А
63.	Б
64.	инфильтрации, нагноения
65.	Б
66.	Б,Г
67.	В
68.	А
69.	Б,В,Г
70.	Б
71.	нависание задневерхней стенки наружного слухового прохода
72.	Б,Г
73.	В
74.	1-В,Г 2-А,Б
75.	мезотимпанит
76.	эпитимпанит
77.	1-А, В 2-Б, Г, Д
78.	эпитимпанит
79.	А,Б
80.	А,Б,Г
81.	А
82.	Г
83.	А,В
84.	Г
85.	А
86.	А,Б,Г
87.	В
88.	В,Г
89.	В
90.	Б,В,Г
91.	В
92.	А
93.	Б
94.	А
95.	Б

96.	В
97.	Г
98.	В
99.	Г
100.	А,Б,В

**Клиническая анатомия, физиология,  
методы исследования внутреннего уха (слуховой анализатор). Отосклероз,  
кохлеарный неврит**

№	Эталон ответа	№	Эталон ответа	№	Эталон ответа	№	Эталон ответа
1	Г	26	Г	51	А	76	К+ и Na +
2	Г	27	воздушный	52	стапедопластика	77	Г
3	Б	28	Б	53	А, В	78	спиральном
4	А	29	А	54	барабанной	79	В
5	А	30	А	55	перилимфа	80	Б
6	Б	31	А, Б	56	А	81	от 16 до 20 000 Гц
7	А	32	в здорового	57	Б	82	Г
8	Б, В	33	Б	58	В	83	Гельмгольц
9	В	34	А	59	Г	84	6 м
10	Б	35	В	60	Г	85	Г
11	Б	36	А, Б, Г	61	Б	86	А
12	А	37	В, Г	62	В	87	Б
13	Б	38	Б, В	63	нижнем	88	В
14	Б	39	Г	64	А, Б, В	89	А
15	А	40	А, Б, Г	65	Г	90	В
16	Б	41	В	66	В	91	А, Б, В
17	В	42	А	67	В	92	А
18	А, Г	43	Г	68	А, Б	93	Б
19	А	44	А	69	звук	94	А
20	Б	45	перилимфа	70	Б	95	Б
21	Б, В, Г	46	эндолимфа	71	в улитке	96	А, В
22	звукопроведение	47	Б	72	А	97	кохлеарная имплантация
23	В	48	В	73	среднем	98	А, Б, В
24	А	49	улитка	74	Б, Г	99	А
25	Г	50	Б	75	стержня	100	Б

**Клиническая анатомия, физиология  
и методы исследования внутреннего уха:  
вестибулярный анализатор. Болезнь меньера**

№	Эталон ответа	№	Эталон ответа	№	Эталон ответа	№	Эталон ответа
1	В	26	А	51	А, В	76	Б
2	В	27	Б	52	А	77	А

3	А	28	А,Б	53	А,Б	78	Б,В,Г
4	А	29	В	54	А,Б,Г	79	А
5	лабиринт	30	Г	55	А,Б,В	80	А
6	приступо-образн	31	Б,В	56	Б	81	А,Б
7	звуко-проведение	32	В	57	В	82	А,В,Г
8	Б, В, Г	33	А,В	58	А	83	ампулопета-льный
9	А, Б	34	эндолимфа	59	адиодохокинез	84	да
10	Б, Г	35	Б,В	60	да	85	А
11	В	36	угловое ускорение	61	Г	86	Г
12	А	37	А,В	62	В,Г	87	да
13	Б	38	В	63	А,Б,В	88	да
14	гидропс лабиринта	39	вестибуло-кохлеарный	64	А,Б	89	В
15	30-50 лет	40	А,Б,В	65	А	90	А
16	медленного	41	В	66	Б	91	А,Г
17	А,Б,Г	42	В	67	А	92	ампуло-фугальный
18	А,Б	43	Г	68	Б	93	нет
19	Б,Г	44	да	69	А,В	94	Б
20	А,Б,Г	45	Б	70	А,Б	95	А
21	В	46	Г	71	спонтанный	96	нет
22	Б	47	А	72	А	97	Г
23	А,В,Г	48	А	73	В,Г	98	нет
24	ампулярно м	49	А	74	А,Б,В	99	В
25	Б	50	нет	75	А,В	100	Б

**Внутричерепные и орбитальные осложнения заболеваний ЛОР-органов. Гнойный лабиринт**

№	Эталон ответа	№	Эталон ответа	№	Эталон ответа	№	Эталон ответа
1	Г	26	контактный	51	А, В	76	А
2	Б	27	контактный	52	В	77	Б
3	В	28	гектический	53	повышается	78	А, В
4	А	29	в большую	54	экстрадуральный абсцесс	79	А
5	Б	30	Г	55	Б	80	А, Г
6	Б	31	Г	56	повышается	81	Б
7	В	32	А, Б, Г	57	А	82	А
8	Б	33	Б, В, Г	58	А	83	А
9	В	34	В, Г	59	Б, Г	84	Б
10	А	35	А, Б, Г	60	средней	85	А, В, Г
11	А	36	гематогенный	61	В	86	Б
12	А	37	ригидность мышц затылка	62	Б	87	ограниченный серозный
13	В	38	мозжечке	63	В	88	спонтанный

							нистагм
14	В	39	левая височная доля	64	Б	89	поражения
15	В	40	А	65	контралатерал ьный	90	вестибулярна я
16	А	41	В	66	брадикардия	91	А
17	Г	42	А	67	тахикардия	92	Б
18	А	43	амнестическая	68	Б	93	В
19	В	44	повышенное	69	А, Г	94	А, В
20	Б	45	В	70	А	95	Б, В, Г
21	Г	46	Б	71	А, В, Г	96	А, Б
22	Г	47	уменьшается	72	А, В	97	звуковосприя тия
23	В, Г	48	3 – 5	73	Гризингера	98	козелок
24	А, В, Г	49	Б	74	ипсилатеральн ый	99	здоровую
25	В, Г	50	В	75	Б	100	окна лабиринта

**Травмы, инородные тела ЛОР-органов  
и носовые кровотечения**

№	Эталон ответа	№	Эталон ответа	№	Эталон ответа	№	Эталон ответа
1	Б	26	А, Г	51	Б	76	А
2	А, Г	27	А	52	А	77	А
3	Г	28	Б	53	вентильная	78	В
4	Г	29	А	54	А, В	79	Б
5	А, В, Г	30	А, Б, В	55	В	80	В
6	А	31	Б	56	А, Б, В	81	А, В
7	А, Б, Г	32	А	57	А, Б, Г	82	Б
8	В	33	В	58	Г	83	А, Б
9	Б	34	Г	59	А, В, Г	84	А
10	Б	35	А	60	Б, В, Г	85	А
11	Б	36	А	61	Б	86	А
12	Б, В, Г, А	37	А, Б	62	В, Г	87	А, Б, В, Г
13	Б, Г	38	В	63	А, В, Г	88	В, Г
14	А, Б, В	39	А, Б, В	64	А, Г	89	А, Б
15	А, В, Г	40	В, Г	65	Б, В, Г	90	А, Б
16	В	41	Б	66	А, Г	91	Г
17	Б, В	42	Г	67	В	92	Б
18	А, В	43	инородное тело полости носа	68	А, Г	93	В
19	А, Б, В	44	А, Б	69	А, Г	94	А
20	А, Б, Г	45	Б	70	Б	95	в большую сторону
21	А, Г	46	Б	71	А	96	в здоровую сторону
22	Б, В	47	А, Б, В	72	Б, Г	97	А, Б, В
23	А, Б, В	48	А, Б	73	Б, В	98	А, Б, Г



24	Б	49	А	74	Б, В	99	А, Б, В
25	А	50	А	75	А, Б	100	Б, В

**Онкологические заболевания  
и инфекционные гранулемы ЛОР - органов**

№	Эталон ответа	№	Эталон ответа	№	Эталон ответа	№	Эталон ответа
1	Б	26	А, Б	51	А, Б	76	А, Б, В
2	Б	27	Б, В	52	А, Б, В	77	В
3	Б	28	Б, В	53	А, Б, В	78	В
4	А	29	А, В	54	А	79	В
5	Б	30	Б	55	А, Б, В	80	В
6	А, Б	31	В	56	Б, В, Г	81	В
7	А	32	В	57	Б	82	А
8	А	33	Г	58	Б	83	В
9	Г	34	А, Б, Г	59	А, Б, Г	84	Б
10	Б, В, Г	35	Б	60	А, В	85	А, Б
11	Б, В, Г	36	А, Б, В	61	А, Б, В	86	Г
12	А	37	Г	62	В	87	Б, Г
13	В	38	А	63	А	88	В
14	Б	39	Б	64	А	89	А, В
15	Г	40	В	65	А, Б, В	90	А
16	В	41	Г	66	В	91	Б
17	А	42	Г	67	А	92	А
18	А	43	Б	68	В	93	Б
19	А	44	В	69	Г	94	Б, В, Г
20	А, В	45	В	70	А	95	Г
21	Г	46	А	71	А, Б, Г	96	Б
22	Б	47	Б	72	В	97	Б
23	А	48	А	73	А, Б	98	А, Б, В
24	Б	49	А, Б, В	74	В	99	Б, В
25	В	50	А, В, Г	75	А, Б	100	А

## 10. Учебно-методическое и информационное обеспечение дисциплины

### Основная литература

1. Оториноларингология [Электронный ресурс]: национальное руководство / под ред. Пальчуна В.Т. - Москва: ГЭОТАР-Медиа, 2020. - 1024 с. - ЭБС «Консультант врача» - Режим доступа: <https://www.rosmedlib.ru/book/ISBN9785970450079.html>
2. Лопатин, А.С. Справочник оториноларинголога [Электронный ресурс] / А.С. Лопатин, А.В. Варвянская, Г.Р. Каспранская. - Москва: ГЭОТАР-Медиа, 2020. - 336 с. - ЭБС «Консультант врача» - Режим доступа: <https://www.rosmedlib.ru/book/ISBN9785970459270.html>

### Дополнительная литература

1. Хронический тонзиллит [Электронный ресурс]: руководство / Крюков А.И., Кунельская Н.Л., Царапкин Г.Ю., Товмасын А.С. - Москва: ГЭОТАР-Медиа, 2019. - 112 с. - ЭБС «Консультант врача» - Режим доступа: <https://www.rosmedlib.ru/book/ISBN9785970448151.html>
2. Крюков, А.И. Острый синусит [Электронный ресурс]: руководство / Крюков А.И. - Москва: ГЭОТАР-Медиа, 2018. - 80 с. - ЭБС «Консультант врача» - Режим доступа: <https://www.rosmedlib.ru/book/ISBN9785970447413.html>
3. Ринит [Электронный ресурс]: руководство / Крюков А.И., Кунельская Н.Л., Царапкин Г.Ю., Панасов С.А. - Москва: ГЭОТАР-Медиа, 2018. - 96 с. - ЭБС «Консультант врача» - Режим доступа: <https://www.rosmedlib.ru/book/ISBN9785970446188.html>
4. Болезни уха, горла, носа при ОРЗ у детей [Электронный ресурс]: практическое пособие / М.Р. Богомильский [и др.]. - Москва: ГЭОТАР-Медиа, 2016. - 128 с. - ЭБС «Консультант врача» - Режим доступа: <https://www.rosmedlib.ru/book/ISBN9785970439173.html>
5. Оториноларингология. Стандарты медицинской помощи [Электронный ресурс] / сост. А.С. Дементьев и др. - Москва: ГЭОТАР-Медиа, 2016. - 320 с. - ЭБС «Консультант врача» - Режим доступа: <https://www.rosmedlib.ru/book/ISBN9785970439425.html>
6. Пальчун, В. Т. Оториноларингология [Электронный ресурс]: учебник / В.Т. Пальчун, М.М. Магомедов, Л.А. Лучихин. - Москва: ГЭОТАР-Медиа, 2016. - 584 с. - ЭБС «Консультант врача» - Режим доступа: <https://www.rosmedlib.ru/book/ISBN9785970438497.html>
7. Пискунов, Г.З. Перфорация перегородки носа и ее лечение [Электронный ресурс]: учебно-методическое пособие / Г.З. Пискунов - Москва: ГЭОТАР-Медиа, 2016. - 72 с. - ЭБС «Консультант врача» - Режим доступа: <https://www.rosmedlib.ru/book/ISBN9785970436516.html>
8. Пальчун, В. Т. Воспалительные заболевания глотки [Электронный ресурс]: практическое руководство / В.Т. Пальчун, Л. А. Лучихин, А.И. Крюков - Москва: ГЭОТАР-Медиа, 2014. - 288 с. - ЭБС «Консультант врача» - Режим доступа: <https://www.rosmedlib.ru/book/ISBN9785970428016.html>
9. Руководство по очаговой инфекции в оториноларингологии [Электронный ресурс]: практическое руководство / под ред. В.Т. Пальчуна, А.И. Крюкова, М.М. Магомедова. - Москва: ГЭОТАР-Медиа, 2015. - 224 с. - ЭБС «Консультант врача» - Режим доступа: <https://www.rosmedlib.ru/book/ISBN9785970434741.html>
10. Обследование оториноларингологического больного [Электронный ресурс]: руководство / Пальчун В.Т., Лучихин Л.А., Магомедов М.М., Зеликович Е.И. - Москва: Литтерра, 2014. - 336 с. - ЭБС «Консультант врача» - Режим доступа: <https://www.rosmedlib.ru/book/ISBN9785423501051.html>
11. Пальчун, В.Т. Заболевания верхних дыхательных путей и уха [Электронный

ресурс]: справочник практикующего врача / Пальчун В.Т., Лучихин Л.А., Магомедов М.М. - Москва: ГЭОТАР-Медиа, 2013. - 256 с. - ЭБС «Консультант врача» - Режим доступа: <https://www.rosmedlib.ru/book/ISBN9785970425473.html>

12. Рациональная фармакотерапия заболеваний уха, горла и носа [Электронный ресурс] / под ред. А.С. Лопатина - Москва: Литтерра, 2011. - 816 с. - ЭБС «Консультант врача» - Режим доступа: <https://www.rosmedlib.ru/book/ISBN9785904090326.html>

### **Информационно-телекоммуникационные ресурсы сети «Интернет»**

1. Образовательный портал ФГБОУ ВО «МГТУ» - <https://mkgtu.ru/>
2. Официальный сайт Правительства Российской Федерации - <http://www.government.ru>
3. Информационно-правовой портал «Гарант» - <http://www.garant.ru/>
4. Научная электронная библиотека [www.eLIBRARY.RU](http://www.eLIBRARY.RU) - <http://elibrarv.ru/>
5. Электронный каталог библиотеки - <http://lib.mkgtu.ru:8004/catalog/fol2;>
6. Единое окно доступа к образовательным ресурсам - <http://window.edu.ru/>
7. Федеральная электронная медицинская библиотека - <http://www.femb.ru/>
8. Портал непрерывного медицинского и фармацевтического образования Минздрава России - <https://www.edu.rosminzdrav.ru/>
9. Социальная сеть для врачей - <https://vrachivmeste.ru/>
10. Лучшие медицинские сайты: Режим доступа: <https://links-med.narod.ru/>

## СОДЕРЖАНИЕ

<b>ВВЕДЕНИЕ</b>	<b>3</b>
1. КЛИНИЧЕСКАЯ АНАТОМИЯ, ФИЗИОЛОГИЯ, МЕТОДЫ ИССЛЕДОВАНИЯ И ЗАБОЛЕВАНИЯ НОСА И ОКОЛОНОСОВЫХ ПАЗУХ	9
2. КЛИНИЧЕСКАЯ АНАТОМИЯ, ФИЗИОЛОГИЯ, МЕТОДЫ ИССЛЕДОВАНИЯ И ЗАБОЛЕВАНИЯ ГОРТАНИ	56
3. КЛИНИЧЕСКАЯ АНАТОМИЯ, ФИЗИОЛОГИЯ, МЕТОДЫ ИССЛЕДОВАНИЯ И ЗАБОЛЕВАНИЯ НАРУЖНОГО И СРЕДНЕГО УХА	75
4. КЛИНИЧЕСКАЯ АНАТОМИЯ, ФИЗИОЛОГИЯ И МЕТОДЫ ИССЛЕДОВАНИЯ ВНУТРЕННЕГО УХА (СЛУХОВОЙ АНАЛИЗАТОР) ОТОСКЛЕРОЗ, КОХЛЕАРНЫЙ НЕВРИТ	93
5. КЛИНИЧЕСКАЯ АНАТОМИЯ, ФИЗИОЛОГИЯ И МЕТОДЫ ИССЛЕДОВАНИЯ ВНУТРЕННЕГО УХА: ВЕСТИБУЛЯРНЫЙ АНАЛИЗАТОР. БОЛЕЗНЬ МЕНЬЕРА	111
6. ВНУТРИЧЕРЕПНЫЕ ОСЛОЖНЕНИЯ ЗАБОЛЕВАНИЙ ЛОР - ОРГАНОВ ГНОЙНЫЙ ЛАБИРИНТИТ	124
7. ТРАВМЫ ЛОР - ОРГАНОВ, ИНОРОДНЫЕ ТЕЛА, НОСОВЫЕ КРОВОТЕЧЕНИЯ	143
8. ОНКОЛОГИЧЕСКИЕ ЗАБОЛЕВАНИЯ И ИНФЕКЦИОННЫЕ ГРАНУЛЕМЫ ЛОР – ОРГАНОВ	160
9. ЭТАЛОНЫ ОТВЕТОВ К ТЕСТАМ	178
<b>10. УЧЕБНО-МЕТОДИЧЕСКОЕ И ИНФОРМАЦИОННОЕ ОБЕСПЕЧЕНИЕ ДИСЦИПЛИНЫ</b>	<b>186</b>